

Korte Kliniske Retningslinjer – Fod-ankel kirurgi

Arbejdsgruppen: Overlæge Jens Kurt Johansen, Køge Sygehus og overlæge Lasse Danborg, Frederiksberg Hospital.

Måling af Intermetatarsalvinkel-1 (IM-1)

Baggrund:

Udmåling af IM-vinkel mellem 1. og 2. metatarsalknogle benyttes i den præoperative planlægning af hallux valguskirurgi, idet IM-vinklen benyttes til at vurdere/fastlægge sværhedsgraden af hallux valgus.

Endvidere benyttes IM-vinklen til vurdering af effekten af korrektionen postoperativt.

Der er beskrevet flere metoder til udmåling af IM-vinkel.

Hardy og Clapham beskrev en målemetode i 1951, Mitchell beskrev i 1958 en målemetode. Schneider og Knahr beskrev forskellige målemetoder i 1998.

IM-vinklen udmåles traditionelt på vægt belastet røntgenoptagelse af foden, AP-optagelsen. IM-vinklen defineres som vinklen den præcise longitudinelle akse gennem hhv 1. og 2. metatarsalknogle.

En anden metode til udmåling af vinklen benytter vinklen mellem en linje gennem centrum af 2. metatars og linje mellem centrum af 1. metatarsalhoved og gennem metatarsalknoglens længdeakse.

Der findes ingen konsensus om hvilken metode der benyttes til udmålingen af denne vinkel, ligesom udmålingen af IM-vinklen er behæftet med såvel inter- som intraobservatørvarians.

Klassifikation af hallux valgus sværhedsgraden i forhold til IM-vinklen:

Normal : mindre end 9 grader

Mild: større end 9 men mindre end 11 grader

Moderat: 11 til 16 grader

Svær: Større end 16 grader

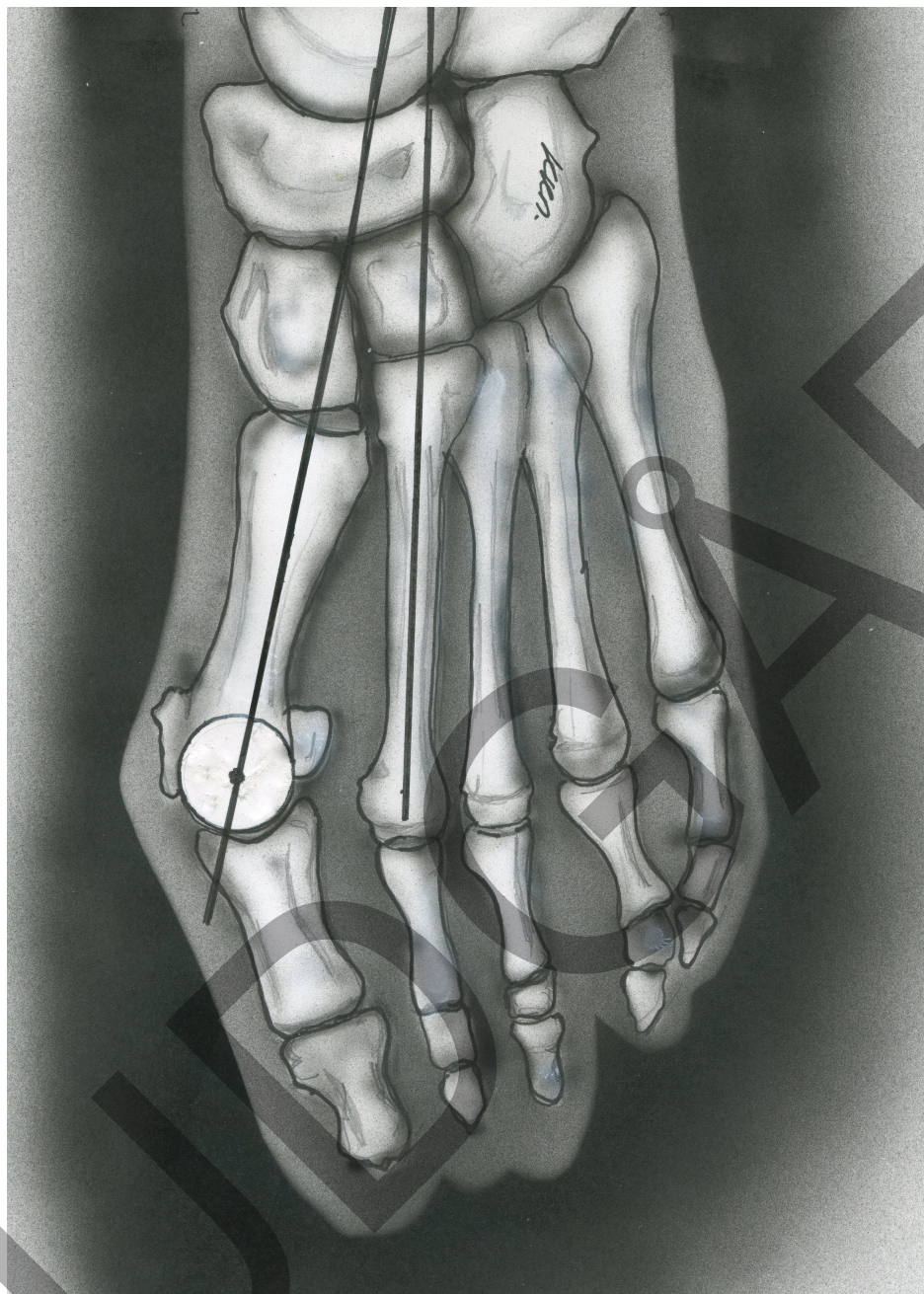
En udmåling af IM-vinklen forudsætter standardiserede røntgenbilleder.

En litteraturgennemgang viser at der benyttes svage, eller uklare definitioner i mange studier.

Ad hoc komiteen under AOFAS (Coughlin Salzman, Nunley) anbefaler at man angiver hvilken metode der anvendes, men den ene kan ikke vurderes at være bedre end den anden metode.

Arbejdsgruppen anbefaler at man ved udmåling af vinklen benytter vinklen mellem en linje trukket gennem midtlinien af 2. metatars, og en linje skærende centrum af en cirkel lagt i

dækkende caput på 1.metatars, og midten af 1 metatars i et punkt cirka 1 – 2 cm distalt for proksimale ledlinie.



REFERENCER:

1. Coughlin, M. J., Saltzman, C. L. & Nunley, J. A. Angular measurements in the evaluation of hallux valgus deformities: a report of the ad hoc committee of the American Orthopaedic Foot & Ankle Society on angular measurements. *Foot Ankle Int.* **23**, 68–74 (2002).

2. Condon, F. *et al.* The first intermetatarsal angle in hallux valgus: an analysis of measurement reliability and the error involved. *Foot Ankle Int.* **23**, 717–721 (2002).
3. Kottner, J. *et al.* Guidelines for Reporting Reliability and Agreement Studies (GRRAS) were proposed. *J. Clin. Epidemiol.* **64**, 96–106 (2011).
4. Koulouris, G. & Morrison, W. B. Foot and Ankle Disorders: Radiographic Signs. *Semin. Roentgenol.* **40**, 358–379 (2005).
5. Easley, M. E. & Trnka, H.-J. Current Concepts Review: Hallux Valgus Part 1: Pathomechanics, Clinical Assessment, and Nonoperative Management. *Foot Ankle Int.* **28**, 654–659 (2007).
6. 376.full.pdf.
7. Schneider, W., Csepan, R., Kasperek, M., Pinggera, O. & Knahr, K. Intra- and interobserver repeatability of radiographic measurements in hallux surgery: improvement and validation of a method. *Acta Orthop.* **73**, 670–673 (2002).
8. Ravenell, R. A., Camasta, C. A. & Powell, D. R. The Unreliability of the Intermetatarsal Angle in Choosing a Hallux Abducto Valgus Surgical Procedure. *J. Foot Ankle Surg.* **50**, 287–292 (2011).

Kommentarer:

Der er søgt i NICE databasen – ingen resultater.

Der er søgt i Cochrane reviews, guidelines, systematic reviews – ingen fundne studier.

Pubmed søgetermer:

("Hallux Valgus"[Mesh] AND "Observer Variation"[Mesh]) AND (intermetatarsal[All Fields] OR intermetatarsalangles[All Fields] OR intermetatarsale[All Fields] OR intermetatarsali[All Fields] OR intermetatarsalvarus[All Fields] OR intermetatarssea[All Fields] OR intermetatarsaum[All Fields] OR intermetatarsaum[s][All Fields] OR intermetatarsiano[All Fields] OR intermetatarsica[All Fields] OR intermetatarsien[All Fields] OR intermetatarsiens[All Fields] OR intermetatarsocapital[All Fields] OR intermetatarsophalangeal[All Fields] OR intermetatarsum[All Fields] OR intermetatarsus[All Fields])) AND ("radiology"[MeSH Terms] OR "radiology"[All Fields] OR "radiography"[MeSH Terms] OR "radiography"[All Fields])

UDGGAET