

Behandling af distale metafysære radiusfrakturer hos børn

1. Korte kliniske retningslinier vedrørende:

Behandling af distale metafysære radiusfrakturer hos børn.

Anbefaling:

Definition:

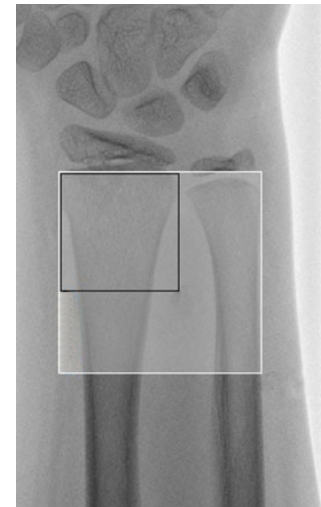
Den distale radius metafyse defineres som kvadratet proksimalt for den distale radius fyse, hvor sidernes længde er lig med bredden af fysen på en AP røntgenoptagelse (**figur 1**).

Konservativ behandling:

Der anbefales konservativ behandling med mindre frakturer afviger radiologisk fra **tabel 1**.

Isolerede infraktionsfraktur (torus og greenstick) og radiusfrakturer behandles med dorsal gipsskinne.

Alle distale radiusfrakturer (herunder infraktionsfrakturer) med samtidig fraktur af ulna (komplet eller inkomplet) behandles med høj vinklet gipsskinne eller lav cirkulær gips.



Figur 1 Radius metafyse (sort kvadrat). Frakturer i radius diametafyse (os radii i hvid minus sort kvadrat) er ikke inkluderet i denne KKR.

Alder	Sagittalt (dorsal/volar vinkling)		Frontalt (radiel/ulnar vinkling)
	Drenge	Piger	Begge køn
4 år til 9 år	25°	20°	10°
9 år til 11 år	20°	15°	5°
11 år til 13 år	15°	10°	0°
> 13 år	10°	5°	0°

Tabel 1 Grænseværdier for konservativ behandling af distale metafysære radiusfrakturer, med eller uden samtidig fraktur af distale ulna. I sagittalplanet angiver gradtallet deviationen fra neutralplanet (0°), hvorimod gradtallet i frontalplanet angiver deviationen i forhold til den normale akse.

Repositionskrævende frakturer:

Ved repositionskrævende frakturer, er der stærk anbefaling (↑↑) for k-trådsfiksation såfremt mindst et af følgende punkter er opfyldt:

- Frakturen er ad latum forskudt over 50 % af knoglebredden.
- Der ikke kan opnås anatomisk lukket reposition.
- Der er behov for gentagne repositionsforsøg under det primære indgreb.

For frakturer, der ikke opfylder et eller flere af ovenstående tre punkter, men fortsat er repositionskrævende jævnfør **tabel 1**, er der moderat anbefaling (↑) for lukket reposition og anlæggelse af velmoduleret (lav three-point-, gap- og cast-index) cirkulær gips. Dette gælder uanset om distale ulna er fraktureret eller ej. Røntgenkontrol efter cirka 7 dage er påkrævet, eftersom der i de prospektive studier med fokus på høj cirkulær gipsekvalitet, observeres frakturskred med behov for re-manipulation i omkring 5-11 % af tilfældene¹⁻⁴. I randomiserede kontrollerede studier (RCT) af høj metodologisk kvalitet, hvor der anvendes gipsskinne efter reposition er der observeret behov for re-manipulation mellem 21-44 %⁵⁻⁷. Der lægges i dansk børneortopædisk selskabs rekommandation vægt på, at behandlingen bliver så lidt invasiv som mulig, til trods for at rapporteringen af varige komplikationer ved k-trådsfiksation, både ved indsættelse og fjernelse, er minimal eller ikke tilstedeværende i RCT studier⁵⁻⁸.

2. **Udarbejdet:**

Dansk Børneortopædisk Selskab/Danish Paediatric Orthopaedic Society (DPOS)

3. **Forfattere:**

Louise Klingenberg, Afdelingslæge, Rigshospitalet.

Peter Buxbom, Reservelæge, PhD, Køge/Herlev Hospital.

4. **Dato:**

Godkendt på DOS generalforsamling i oktober 2017. Denne KKR er gældende i 4 år fremadrettet herefter.

5. **Baggrund for valg af spørgsmål:**

Distale metafysære radiusfrakturer udgør størstedelen af frakturer hos børn⁹ og behandles på de fleste af landets ortopædkirurgiske afdelinger og typisk af vagthavende ortopædkirurger. Der er ofte uenighed om hvorvidt den enkelte fraktur skal fikseres med k-tråd eller blot gipses efter reposition. Arbejdsgruppen fandt det derfor relevant at afdække den aktuelle litteratur angående dette emne.

6. Denne retningslinje omhandler følgende PICO:

Bør repositionskrævende distale metafysære radiusfrakturer fikseres med k-tråd efter reposition?

Population: Børn med distale metafysære radiusfrakturer (åbne fysler)

Intervention: Reposition og k-trådsfiksation

Comparator: Reposition med k-tråds fiksatoren og reposition uden k-trådsfiksation

Outcome:

Kritiske outcome:

Frakturkred. Vil eventuelt betyde re-operation eller fejlstillet håndled efter heling.

Re-operation: En ekstra procedure for patienten; re-manipulation, k-trådsfiksation, korrigerende osteotomi.

Iatrogen kar-, nerve- og seneskade: I værste fald en permanent skade, som vil være til varig gene for patienten.

Sekundære outcome:

Bevægeindskrænkning: Markant forskel i bevægelse af håndled/underarm målt efter 1 år.

Pin infektion: Kan betyde antibiotisk behandling og/eller tidlig fjernelse af k-tråde.

7. **Anbefaling:**

Følgende symboler, indikerer styrken af anbefalingerne:

↑↑ = Stærk anbefaling for

↑ = Svag/betinget anbefaling for

↓ = Svag/betinget anbefaling imod

↓↓ = Stærk anbefaling imod

√ God praksis. Anvendes hvor der ikke findes evidens på området, men hvor arbejdsgruppen ønsker at fremhæve særlige aspekter af anerkendt klinisk praksis.

Følgende symboler angiver evidensniveau:

(+)(+)(+)(+) = Høj

(+)(+)(+) = Moderat

(+)(+) = Lav

(+) = Meget Lav

Konservativ behandling:

Der anbefales konservativ behandling med mindre frakturer afviger radiologisk fra **tabel 1**.

Isolerede infraktionsfraktur (torus og greenstick) og radiusfrakturer behandles med dorsal gipsskinne.

Alle distale radiusfrakturer (herunder infraktionsfrakturer) med samtidig fraktur af ulna (komplet eller inkomplet) behandles med høj vinklet gipsskinne eller lav cirkulær gips.

Alder	Sagittalt		Frontalt
	Drenge	Piger	Begge køn
4 år til 9 år	25°	20°	10°
9 år til 11 år	20°	15°	5°
11 år til 13 år	15°	10°	0°
> 13 år	10°	5°	0°

Tabel 1 Grænseværdier for konservativ behandling af distale metafysære radiusfrakturer, med eller uden samtidig fraktur af distale ulna. I sagittalplanet angiver gradtallet deviationen fra neutralplanet (0°), hvorimod gradtallet i frontalplanet angiver deviationen i forhold til den normale akse.

Repositionskrævende frakturer:

Ved repositionskrævende frakturer, er der stærk anbefaling (↑↑) for k-trådsfiksation såfremt mindst et af følgende punkter er opfyldt:

- Frakturen er ad latum forskudt over 50 % af knoglebredden.
- Der ikke kan opnås anatomisk lukket reposition.
- Der er behov for gentagne repositionsforsøg under det primære indgreb.

For frakturer, der ikke opfylder et eller flere af ovenstående tre punkter, men fortsat er repositionskrævende jævnfør **tabel 1**, er der moderat anbefaling (↑) for lukket reposition og anlæggelse af velmoduleret (lav three-point-, gap- og cast-index) cirkulær gips. Dette gælder uanset om distale ulna er fraktureret eller ej. Røntgenkontrol efter cirka 7 dage er påkrævet, eftersom der i de prospektive studier med fokus på høj cirkulær gipsekvalitet, observeres frakturskred med behov for re-manipulation i omkring 5-11 % af tilfældene¹⁻⁴. I randomiserede kontrollerede studier (RCT) af høj metodologisk kvalitet, hvor der anvendes gipsskinne efter reposition er der observeret behov for re-manipulation mellem 21-44 %⁵⁻⁷. Der lægges i dansk børneortopædisk selskabs rekommandation vægt på, at behandlingen bliver så lidt invasiv som mulig, til trods for at rapporteringen af varige komplikationer ved k-trådsfiksation, både ved indsættelse og fjernelse, er minimal eller ikke tilstedeværende i RCT studier⁵⁻⁸.

8. Litteratur:

Se flowchart for litteratursøgning og udvælgelse heraf i bilag 15.2.

Anbefalingen er overordnet konkluderet ud fra litteratur af evidensniveau I, og baserer sig på ét Cochrane Review og fire randomiseret kontrolleret studier (RCT):

Cochrane review:

Interventions for treating wrist fractures in children. Abraham A, Handoll HHG, Khan T. Cochrane Database of Systematic Reviews 2008, Issue 2.

RCT studier:

Cast immobilisation versus percutaneous pin fixation of displaced distal radius fractures in children.

Miller et al. J Pediatr Orthop. 2005;25:490-4

Management of completely displaced metaphyseal fractures of the distal radius in children. McLauchlan et al. J Bone Surg Br. 2002;84:413-7

The management of isolated radial fractures in children. Gibbons et al. J Pediatr Orthop. 1994;14:207-10

Re-displacement of stable distal both-bone forearm fractures in children; A randomized controlled multicentre trial. Colaris et al. Injury, int J Care Injured 2013;44:498-503

Øvrige studier:

Der eksisterer en del prospektive kohorte og endnu flere retrospektive studier, som er gennemlæst. Se disse nederst i litteraturlisten. Der foreligger ikke entydig enighed om indikation for brugen af k-tråde til distale radiusfrakturer, men der er overvægt af artikler der anbefaler brug af k-tråde, hvis den distale radius fraktur opfylder en eller flere af de karakteristika nævnt under vores anbefaling.

Der foreligger moderat til stærk evidens bag store dele af anbefalingen i RCT studierne, og holdepunkterne bekræftes ved flere af de prospektive og retrospektive studier, hvor der er observeret større risiko for frakturskred, hvis frakturen som udgangspunkt er svært disloceret, ustabil efter repositionen og hvis frakturen ikke kan reponeres til anatomisk stilling. Da komplikationsraten er meget lav ved k-trådsfiksation

og mange hospitaler er overgået til fjernelse af k-tråde under de ambulante kontroller, vurderes denne behandling skånsom og effektiv. Det skal dog ikke gøres til praksis at alle repositionskrævende distale metafysære radiusfrakturer fikseres med k-tråd, da det i en del tilfælde ikke vil være nødvendigt.

9. Evidens:

Se Summary of Findings (SoF) tabel (bilag 15.2).

10. Arbejdsgruppens overvejelser:

Kritisk outcome

Fraktur skred:

Generelt findes der en større risiko for frakturskred af repositionskrævende distale radiusfraktur der alene er behandlet med gips. Selvom samtlige studier har relativt få antal inkluderede patienter (34 til 134), ses der en procentvis markant forskel i de to grupper.

McLauchlan et al rapporterer en 42 % risiko for frakturskred hvis behandlet med gips alene. Der er således en markant forskel i de to grupper. (+)(+)(+)

Miller et al rapporterer en absolut risiko for frakturskred på 39 %. Ingen patienter behandlet med k-tråde var observeret med skred. Til trods for de få patient inklusioner i dette studie, findes der overensstemmelse med øvrige 3 RCT studier. Det bemærkes dog at de to interventionsgrupper ikke er helt sammenlignelige hvad angår præoperativ frakturstilling, da gruppen behandlet uden k-trådsfiksation havde større dorsal vinkling og at gruppen behandlet med k-trådsfiksation havde initial større forkortning. Begge parametre var dog signifikant bedre i gruppen med k-trådsfiksation. (+)(+)(+)

Gibbons et al rapporterer en absolut risiko for frakturskred på 91 % i gruppen uden k-trådsfiksation, hvilket virker mærkværdigt. Om end rekommandationen stemmer overens med de 3 øvrige RCT studier, er der flere metodologiske svagheder ved studiet. En mærkbar er patientallokeringen, som blev afgjort ud fra hvilken behandlende læge patienten havnede hos, hvorfor studiet blot kan karakteriseres som quasi-randomiseret. (+)(+)

Colaris et al rapporterer en absolut risiko på 37 % for frakturskred uden k-trådsfiksation. Forfatterne konkluderer at dette primært tilskrives ustabile frakturer med fraktur af begge underarmsknogler. Studiet er generelt velbeskrevet og med høj metodologisk standard. (+)(+)(+)(+)

latrogen lar-, nerve- og seneskader:

Der er i ingen af studierne påvist kar- eller seneskader. Ingen af de 4 RCT studier observerer skader af varig karakter. Der rapporteres ikke øget frekvens af komplikationer i grupperne for k-trådsfiksation, og forbigående neuropraksi opleves i begge grupper. Generelt er der en mangelfuld beskrivelse af hvornår sequelae er opstået.

McLauchlan et al beskriver ikke hvorvidt at der ikke foreligger nogen kar-, nerve eller seneskader. (+)

Miller et al observerer et enkelt tilfælde af forbigående neuropraksi i hver af grupperne. Patienten behandlet med k-trådsfiksation havde forbigående påvirkning af ramus superficialis n. radialis og patienten behandlet uden k-trådsfiksation havde forbigående n. ulnaris påvirkning lige efter reponering. (+)(+)(+)

Gibbons et al beskriver forbigående nervepåvirkninger ved det primære traume og er derfor ikke en komplikation til behandlingen. Således en RR på 0. (+)(+)

Colaris et al rapporterer en enkelt patient i hver gruppe med forbigående neuropraksi. Nerverne er ikke specificeret nærmere (+)(+)

Re-operation:

Alle 4 RCT studier rapporterer overvægt af re-operation i gruppen behandlet uden k-trådsfiksation. Alle 4 studier konkluderer, at de distale radiusfrakturer der er ustabile og er svært disloceret, bør behandles med k-trådsfiksation.

McLauchlan et al rapporterer en re-operations risiko for gruppen med og uden k-trådsfiksation på hhv. 6 % og 21 %. Årsagerne til re-operation i de to grupper adskiller sig markant. I gruppen uden k-trådsfiksation er årsagen en uacceptabel vinkling. Årsagen til re-operation i gruppen med k-trådsfiksation skyldes pin irritation eller pin migration. (+)(+)(+)

Miller et al rapporterer en re-operationsrate for gruppen med og uden k-trådsfiksation på hhv. 25 % og 44 % med tilsvarende årsager som observeret hos *McLauchlan et al*. (+)(+)(+)

Gibbons et al rapporterer en re-operationsrate på 91 % i gruppen behandlet uden k-trådsfiksation. Det er ikke beskrevet nærmere hvad der er årsagen til re-operation. (+)

Colaris et al observerer en risiko for re-operation for gruppen med og uden k-trådsfiksation på hhv. 2 % og 25 %. (+)(+)(+)

Sekundære outcome

Bevægeindskrænkning:

Generelt har alle studier en meget kort follow-up periode på 3-6 måneder. *Miller et al* og *Gibbons et al* kommer ikke nærmere ind på bevægelsen ved opfølgningen.

McLauchlan et al observerer ikke signifikant forskel i de to grupper efter 3 måneder. 4 ud af de 7 re-opererede patienter i gruppen uden k-trådsfiksation fik en protokolleret forlænget opfølgning. De havde et gennemsnitligt tab af rotation på 7 grader, 25 grader fleksjon/ekstension og 14 grader ulnar/radial deviation.

En patient i gruppen med k-trådsfiksation helede i 20 graders fejlstilling grundet migration af k-tråden. Ved 3 måneders opfølgning havde vedkommende 20 graders tab i fleksjon og supination. (+)(+)

Colaris et al rapporterer et signifikant mindre tab af supination/pronation i gruppen behandlet med k-trådsfiksation. Der vurderes begrænset validitet heraf, grundet den korte follow-up på 6 måneder. (+)(+)

Pin infektioner:

I alle 4 studier rapporteres beskeden risiko for overfladisk infektion. Summeret fra alle 4 RCT studier rapporteres 4 (1,5 %) pin infektioner hos de i alt 253 patienter, der alle var overfladiske. Arbejdsgruppen finder således ikke, at dette outcome measure er en afgørende parameter for valg af procedure. (+)(+)(+)

11. Balancen mellem effekt og skadevirkninger:

Arbejdsgruppen vurderer at fiksation af distale radiusfrakturer med k-tråde har en ubetydelig risiko for varige komplikationer og mindsker risikoen for frakturskred betydeligt. Behandling af dislocerede og ustabile distale metafysære radiusfrakturer med gips alene forårsager en høj risiko for frakturskred og behov for re-operation. Der vurderes at være en signifikant forskel i behandling med disse to procedurer.

Til trods for den lille risiko for varige komplikationer ved k-trådsfiksation, vurderes det dog favorabelt for patienterne at behandle relativt stabile frakturer med en velmoduleret lav cirkulær bandage.

12. Værdier og præferencer:

Når det kommer til valget af behandling - gips eller k-trådsfiksation - kan man forvente at møde forældre, som vælger gips fremfor k-trådsfiksation, da man vil betragte k-trådsfiksation som en invasiv procedure. Således vil man stå overfor en modstridende holdning til ovenstående anbefaling. Man må i den enkelte situation tale for og imod og herefter præsentere de enkelte risici for hver behandling. Herefter træffes en kvalificeret beslutning om den endelige behandling.

Efter gennemgang af litteraturen, vil grænserne for konservativ behandling betinge tilstrækkelig tid til remodulering så der opnåes normale eller nærnormale akser. Litteraturen underbygger desuden at grænserne kunne have været øget med yderligere 5 grader i de fleste af grupperne uden sequelae. Arbejdsgruppen opfatter derfor grænserne mere som et spørgsmål om, hvor stor en synlig fejlstilling der kan tolereres og hvor længe man skal tillade der går før spontan korrektion.

13. Kvaliteten af evidens:

Samlet set er kvaliteten af evidensen vurderet til (+)(+)(+). Der er ikke nogle af de randomiserede studier der opretholder en høj gradering. Ingen af studierne er blindet og der er manglende skjult allokering. *McLauchlan et al* og *Miller et al* rapporterer begge en gruppe non-randomiserede patienter som inkluderes i studiet.

Ligeledes er der i *Gibbon et al* og *Miller et al* ikke helt sammenlignelige grupper når man kigger på vinkling/forkortning af frakturen før behandlingsstart.

Der bliver ikke nedgraderet for indirekte evidens, da resultaterne kan overføres direkte på vores inkluderede patienter.

14. Andre overvejelser:

- På dette tidspunkt foreligger der ikke randomiserede multicenter studier som sammenligner grupperne (reposition med og uden k-trådsfiksation).
- Amotio atellae af k-tråde betragtes af arbejdsgruppen ikke som en sekundær procedure, i det man i de fleste situationer kan fjerne disse under en ambulant kontrol.
- Vurdering af gipsbandage bør overvejes med three-point-, gap- og cast-index. Der foreligger flere studier der rapporterer vigtigheden af en velmoduleret lav cirkulær gips for at højne succesraten uden k-trådsfiksation.

15. Bilag:

15.1. Søgestreng og flowskema over litteraturvalg

15.2. Summary of Findings og GRADE vurderinger

16. Litteraturliste:

1. **Webb GR.** Comparison of Short and Long Arm Plaster Casts for Displaced Fractures in the Distal Third of the Forearm in Children. *J Bone Jt Surg* 2006;88(1):9.
2. **McQuinn AG, Jaarsma RL.** Risk factors for redisplacement of pediatric distal forearm and distal radius fractures. *J Pediatr Orthop* 2012;32(7):687–92.
3. **Kamat AS, Pierse N, Devane P, Mutimer J, Horne G.** Redefining the cast index: the optimum technique to reduce redisplacement in pediatric distal forearm fractures. *J Pediatr Orthop* 2012;32(8):787–91.
4. **Jordan RW, Westacott D, Srinivas K, Shyamalan G.** Predicting redisplacement after manipulation of paediatric distal radius fractures: the importance of cast moulding. *Eur J Orthop Surg Traumatol* 2015;25(5):841–5.
5. **McLauchlan GJ, Cowan B, Annan IH, Robb JE.** Management of completely displaced metaphyseal fractures of the distal radius in children. A prospective, randomised controlled trial. *J Bone Joint Surg Br* 2002;84:413–417.
6. **Miller BS, Taylor B, Widmann RF, Bae DS, Snyder BD, Waters PM.** Cast immobilization versus percutaneous pin fixation of displaced distal radius fractures in children: a prospective, randomized study. *J Pediatr Orthop* 25(4):490–4.
7. **Colaris JW, Allema JH, Biter LU, Vries MR De, Ven CP Van De, Bloem RM, et al.** Re-displacement of stable distal both-bone forearm fractures in children: A randomised controlled multicentre trial. *Injury* Elsevier Ltd, 2013;44(4):498–503.
8. **Gibbons CL, Woods DA, Pailthorpe C, Carr AJ, Worlock P.** The management of isolated distal radius fractures in children. *J Pediatr Orthop* 14(2):207–10.
9. **Landin LA.** Fracture patterns in children. Analysis of 8,682 fractures with special reference to incidence, etiology and secular changes in a Swedish urban population 1950-1979. *Acta Orthop Scand Suppl* 1983;202:1–109.

Anden anvendt litteratur:

Lærebøger:

Wilkens KE, O'Brien E. Fractures of the metaphysis of the distal radius and ulna. In: Rockwood CA, Wilkens KE, Beaty JH, editors. *Fractures in Children*. Vol. 3. 6th ed. Philadelphia: Lippincott-Raven; 2005.

Prospektive studier

Alemdaroğlu KB, İltar S, Cimen O, Uysal M, Alagöz E, Atlihan D. Risk factors in redisplacement of distal radial fractures in children. *J Bone Joint Surg Am* 2008;90(6):1224–30.

Choi KY, Chan WS, Lam TP, Cheng JC. Percutaneous Kirschner-wire pinning for severely displaced distal radial fractures in children. A report of 157 cases. *J Bone Joint Surg Br* 1995;77(5):797–801.

Hove LM, Brudvik C. Displaced paediatric fractures of the distal radius. *Arch Orthop Trauma Surg* 2008;128(1):55–60.

Proctor MT, Moore DJ, Paterson JM. Redisplacement after manipulation of distal radial fractures in children. *J Bone Joint Surg Br* 1993;75(3):453–4.

Retrospektive studier

Friberg KS. Remodelling after distal forearm fractures in children. I. The effect of residual angulation on the spatial orientation of the epiphyseal plates. *Acta Orthop Scand* 1979;50(5):537–46.

Friberg KS. Remodelling after distal forearm fractures in children. II. The final orientation of the distal and proximal epiphyseal plates of the radius. *Acta Orthop Scand* 1979;50(6 Pt 2):731–9.

Friberg KS. Remodelling after distal forearm fractures in children. III. Correction of residual angulation in fractures of the radius. *Acta Orthop Scand* 1979;50(6 Pt 2):741–9.

Goldstein RY, Otsuka NY, Egol KA. Re-displacement of extraphyseal distal radius fractures following initial reduction in skeletally immature patients can it be prevented? *Bull NYU Hosp Jt Dis* 2013;71(2):132–137.

Jordan RW, Westacott DJ. Displaced paediatric distal radius fractures - When should we use percutaneous wires? *Injury* Elsevier Ltd, 2012;43(6):908–911.

Mani G V, Hui PW, Cheng JC. Translation of the radius as a predictor of outcome in distal radial fractures of children. *J Bone Joint Surg Br* 1993;75(5):808–11.

Ozcan M, S. M, C. C, K. S. Percutaneous Kirschner wire fixation in distal radius metaphyseal fractures in children: Does it change the overall outcome? *Hippokratia* 2010;14(4):265–270.

Pretell Mazzini J, Beck N, Brewer J, Baldwin K, Sankar W, Flynn J. Distal metaphyseal radius fractures in children following closed reduction and casting: can loss of reduction be predicted? *Int Orthop* 2012;36(7):1435–40.

Roth KC, Denk K, Colaris JW, Jaarsma RL. Think twice before re-manipulating distal metaphyseal forearm fractures in children. *Arch Orthop Trauma Surg* 2014;1699–1707.

Wendling-Keim DS, Wieser B, Dietz H-G. Closed reduction and immobilization of displaced distal radial fractures. Method of choice for the treatment of children? *Eur J Trauma Emerg Surg* 2015;41(4):421–428.

Zamzam MM, Khoshhal KI. Displaced fracture of the distal radius in children: factors responsible for redisplacement after closed reduction. *J Bone Joint Surg Br* 2005;87(6):841–3.