

# *Artrose og artrit i mellem og bagfoden.*

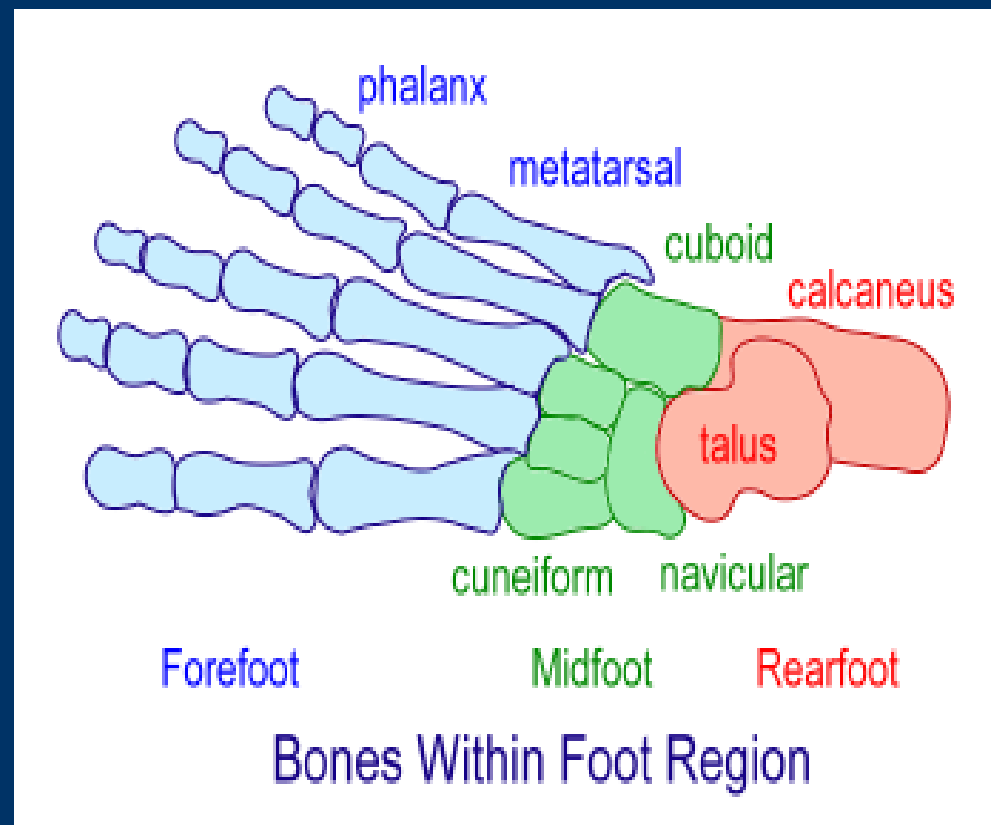
Overlæge Lasse Danborg  
Ortopædkirurgisk afdeling  
Frederiksberg Hospital



# Arthrose og arthrit

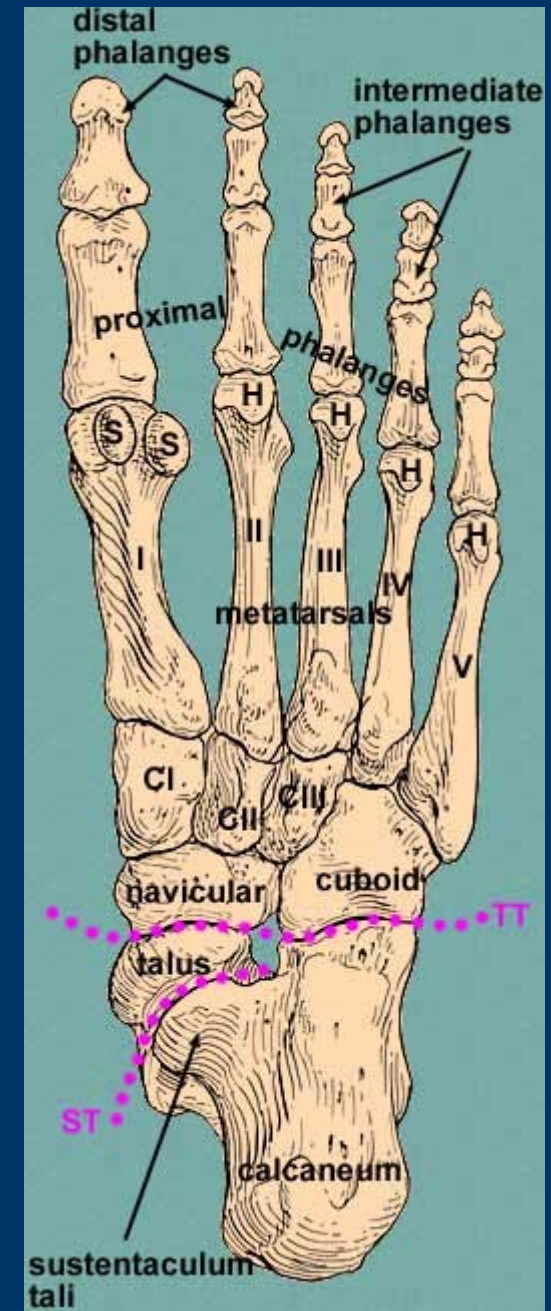
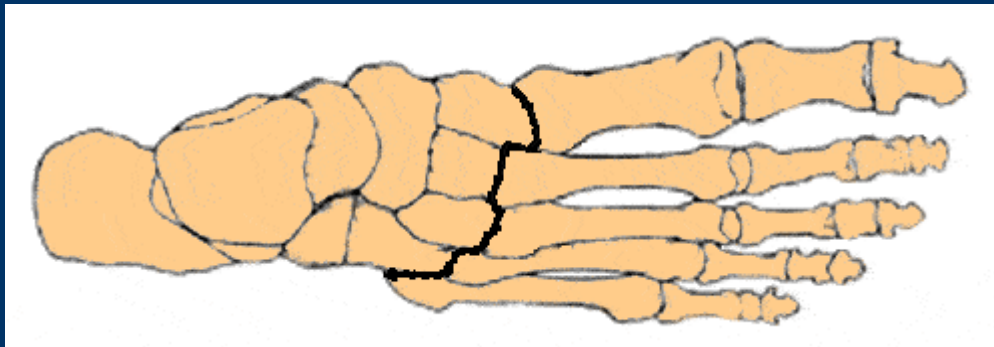
- Den degenerative arthrit: Osteoarthrit
  - Infektiøse arthrit
  - Krystalsynovitten
  - Rheumatoid artrit
  - Bindevævslidelser (Psoriasis artrit)
  - Arthrit klinisk
    - Synovit – det hævede ømme led
    - Rødme, varme, smerte (forværres ved bevægelse)
- 
-

# Anatomi

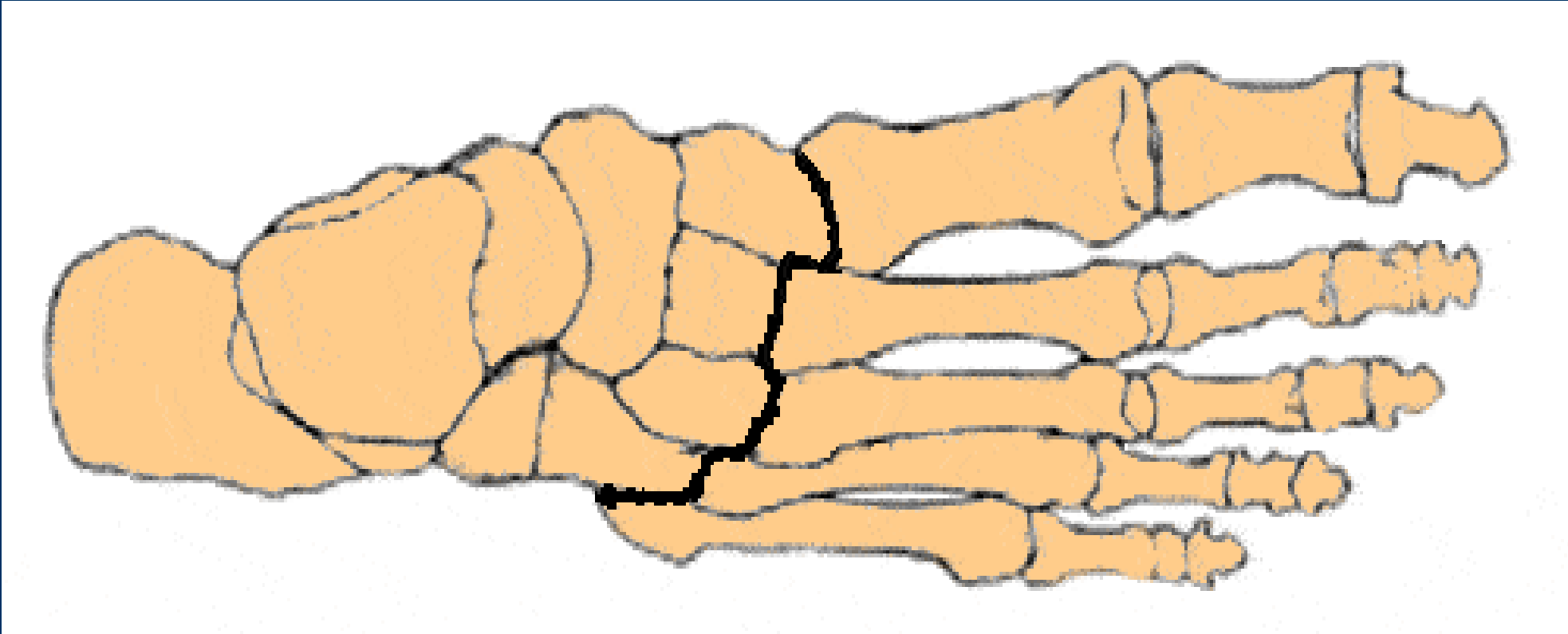


# Anatomi

- Mellemfoden
  - Choparts led
  - Lisfranks led
- Bagfoden
  - Subtalære led
  - Talocrural led

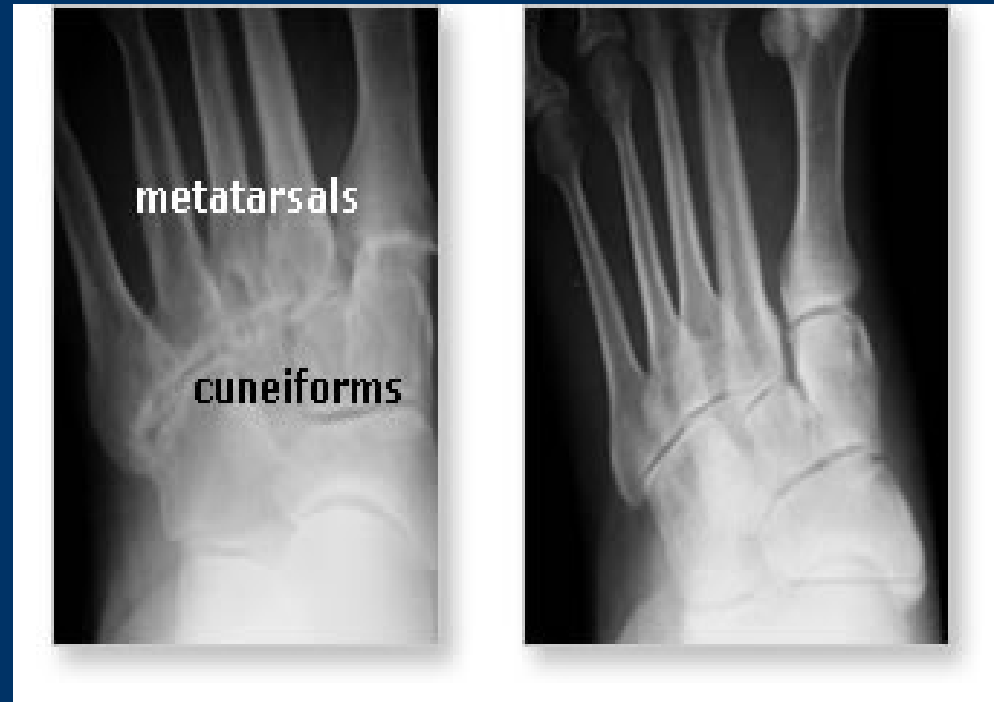

# *Lisfranks led*



# De 3 søjler

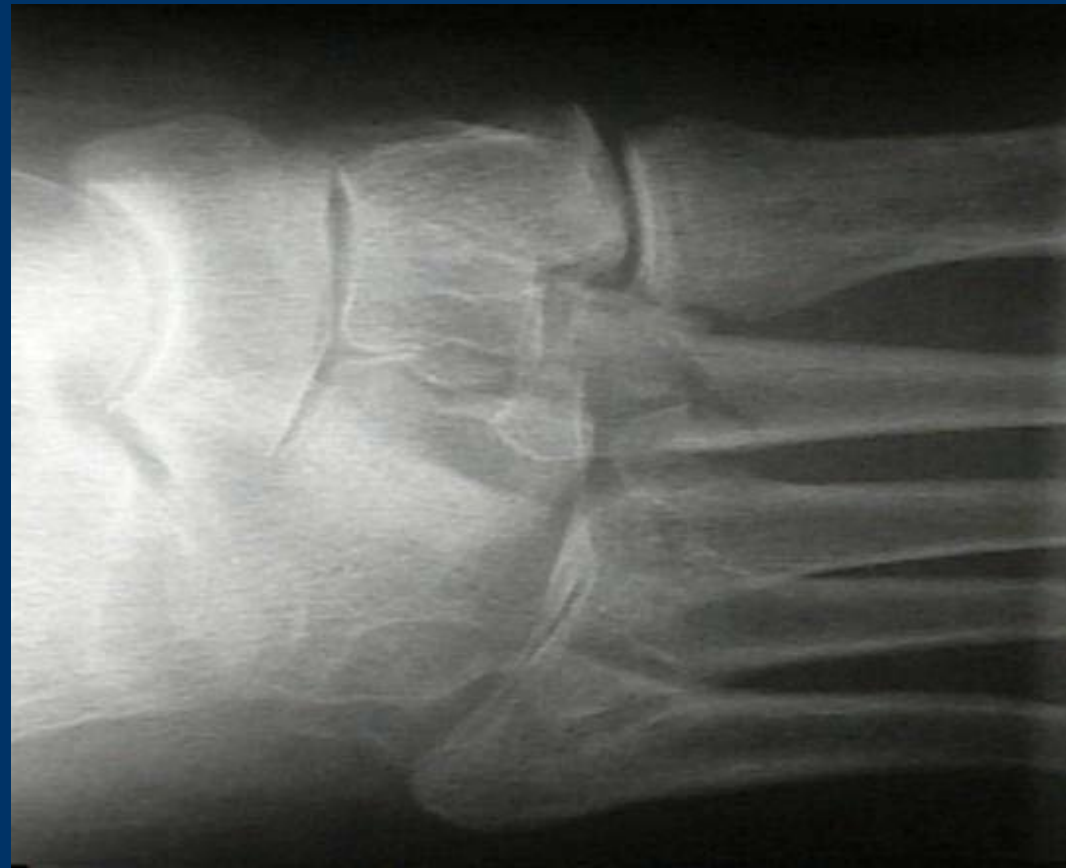- Lisfrank
- I TMT er 3 søjler
  - Laterale: (4.+5.)
  - Intermediale: (2+3)
  - Mediale: (1)
- Arthrose
  - Laterale: er den sjældneste – og ”sværeste” at behandle
  - Intermediære: almindeligste, med 2. TMT som det hyppigste.



# Ætiologi

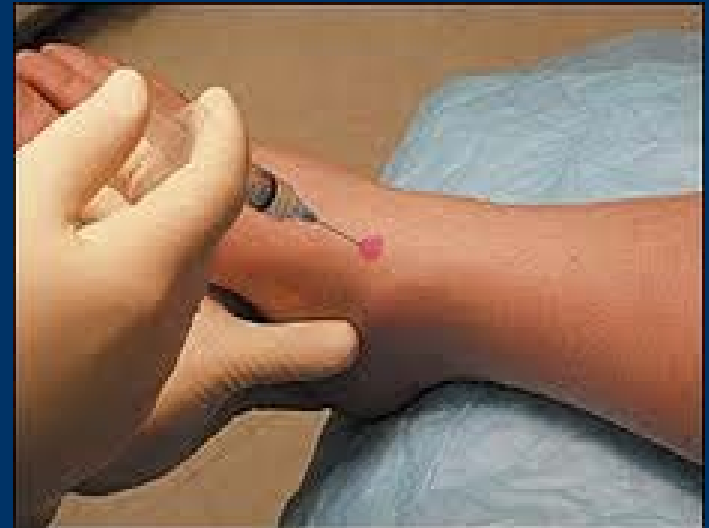- Flere - multifaktorielle
  - Følger efter Lisfrank luxation/fractur – udvikler senere arthrose
  - Derudover er årsagen ikke kendt.
  - Længden af 2 metatars (således at 1. stråle skulle være kort) er undersøgt – Der er en tendens til sammenhæng

(Davitt JS, Kadel N, Sangeorzan BJ, *et al.* An association between functional second metatarsal length and midfoot arthrosis. J Bone Joint Surg Am 2005; 87:795-800)



# Diagnosen

- Stilles ud fra:
  - Anamnesen (vridtraume, tidl. Brud, grundsygdom)
  - Objektiv undersøgelse (direkte og indirekte øm.)
  - Røntgen (inkl. skråoptagelser)
  - I tvivlstilfælde – hvor man led er involveret: CT (MR)
  - Diagnostisk blokade kan hjælpe.
  - Evt. blodprøver.
  - Ultralyd viser synovit.
  - Af og til må leddet vurderes peroperativt.





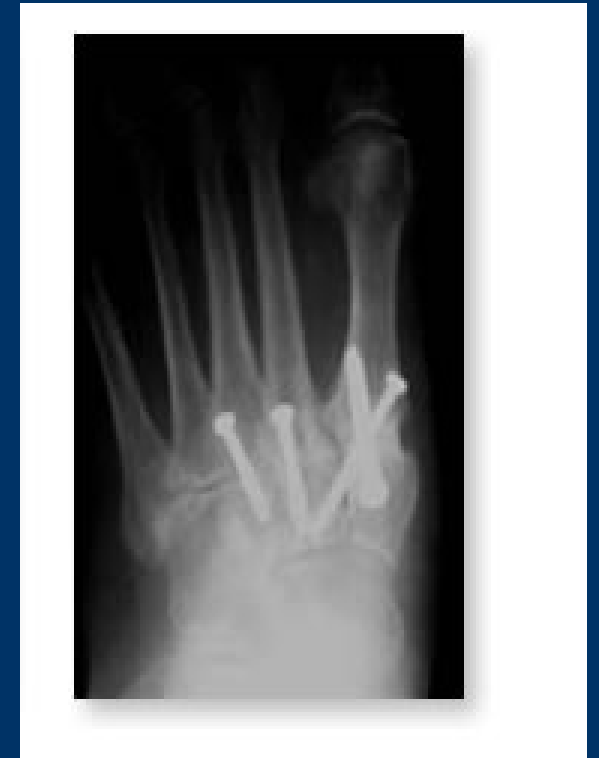# Diagnostisk blokade

- 28 knogler og 30 led...
- I mellemfoden ligger knoglerne tæt.
- Bløddelssmerter?
- Smerter stråler.
- Ikke alt der ligner guld...
- Der er overførte smerter.
- → Grå hår.
- Blokade – lidokain/depo
- Lægges UL/rtg/erfaring
- ☺ Den glade pt viser:

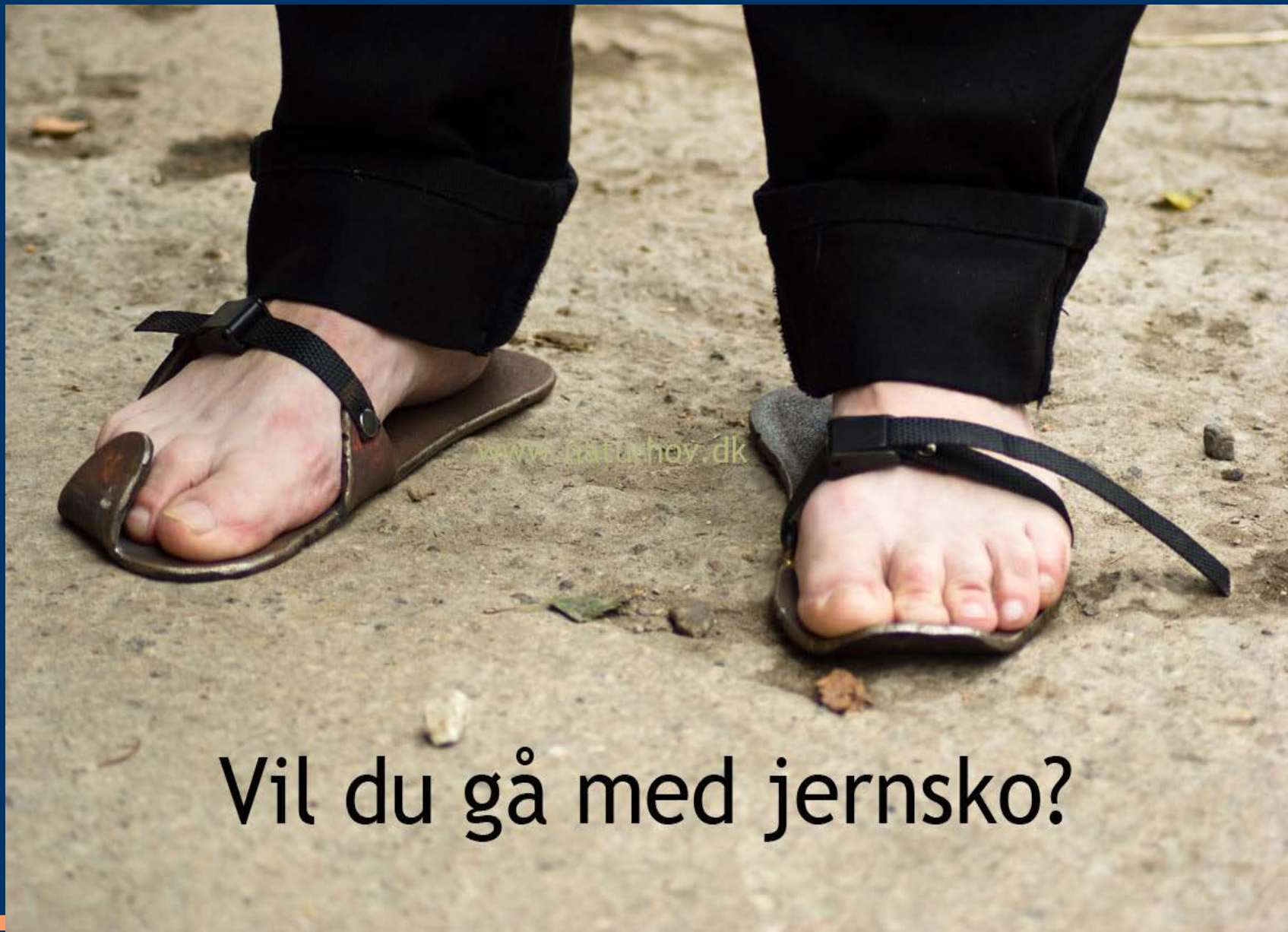

# Behandling

- Golden standard
  - Arthrodesese
  - I laterale søjle kan interpositionsarthroplastik komme på tale.
- Overvej konservativ behandling
  - Smertestillende
  - Blokader
  - Fodtøj
    - Stiv sål og gængefunktion
    - Stiv hælkappe
    - Bløde såler



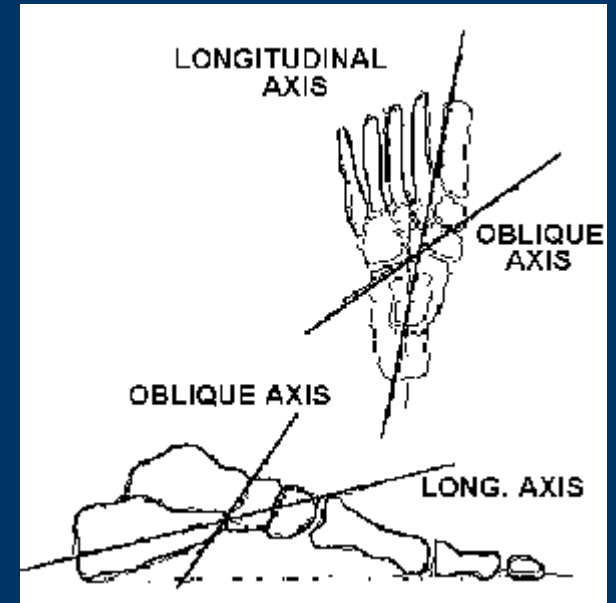
# Stiv sål



Vil du gå med jernsko?

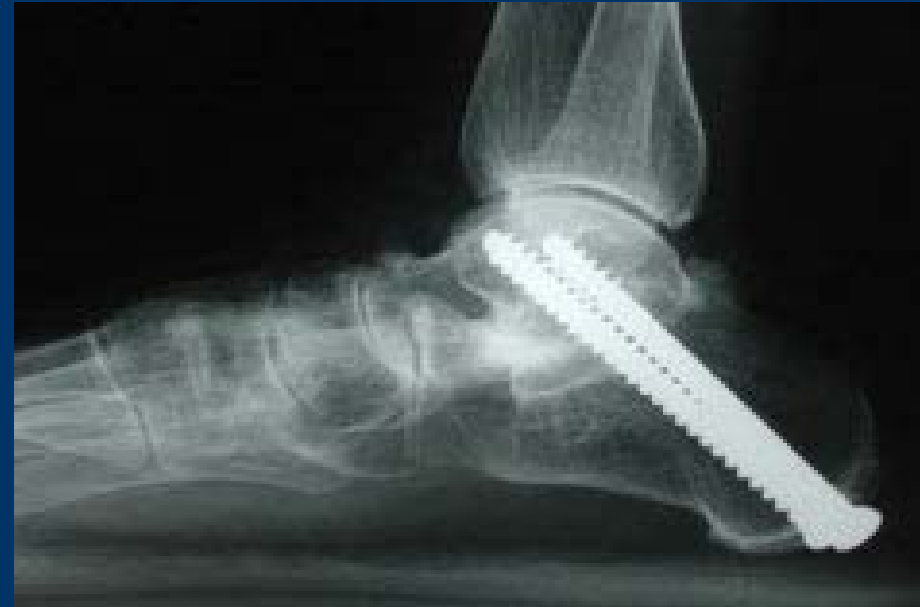# Choparts led

- Talonavikulær leddet
  - Bevægelighed
  - Nøgleled
  - Dese medfører tab – 2 planer
  - Derfor tilpas med gener inden operation.
  - Overvej konservativ behandling.
- Calcaneo cuboidalleddet
  - Øger bevægeligheden i laterale søjle
- Behandling
  - Arthrodesese
  - Evt. korrektioner for at få neutral stilling



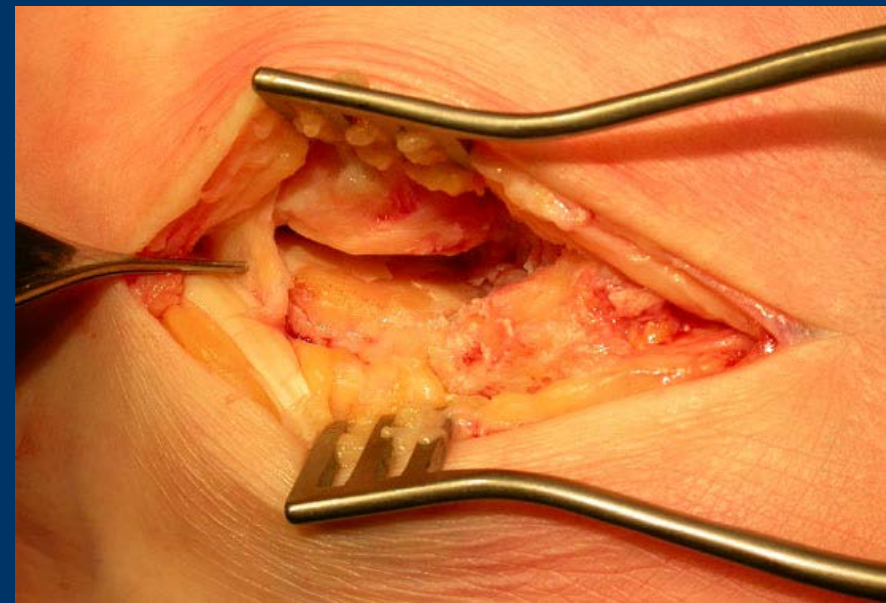
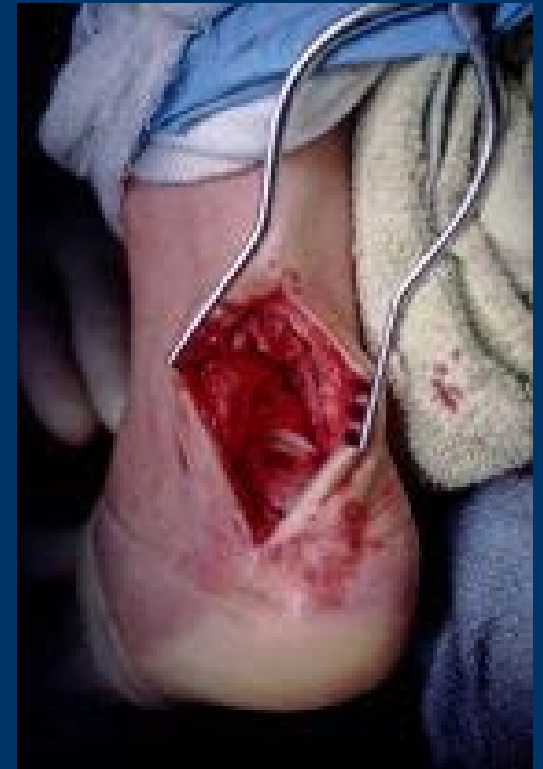# Subtalære led

- Ætiologi
  - 50% af intraarticulære calcaneus fracturer ender med subtalær arthrose.
  - RA
  - Primær arthrose
- Symptomer
  - ”Toppede brosten”
  - Hævelse af bagfoden – begge sider.
  - Direkte smerter i de ”4 hjørner”
  - Indirekte ømhed – vrik i calcaneus
- Rtg.: ledflade - exostose

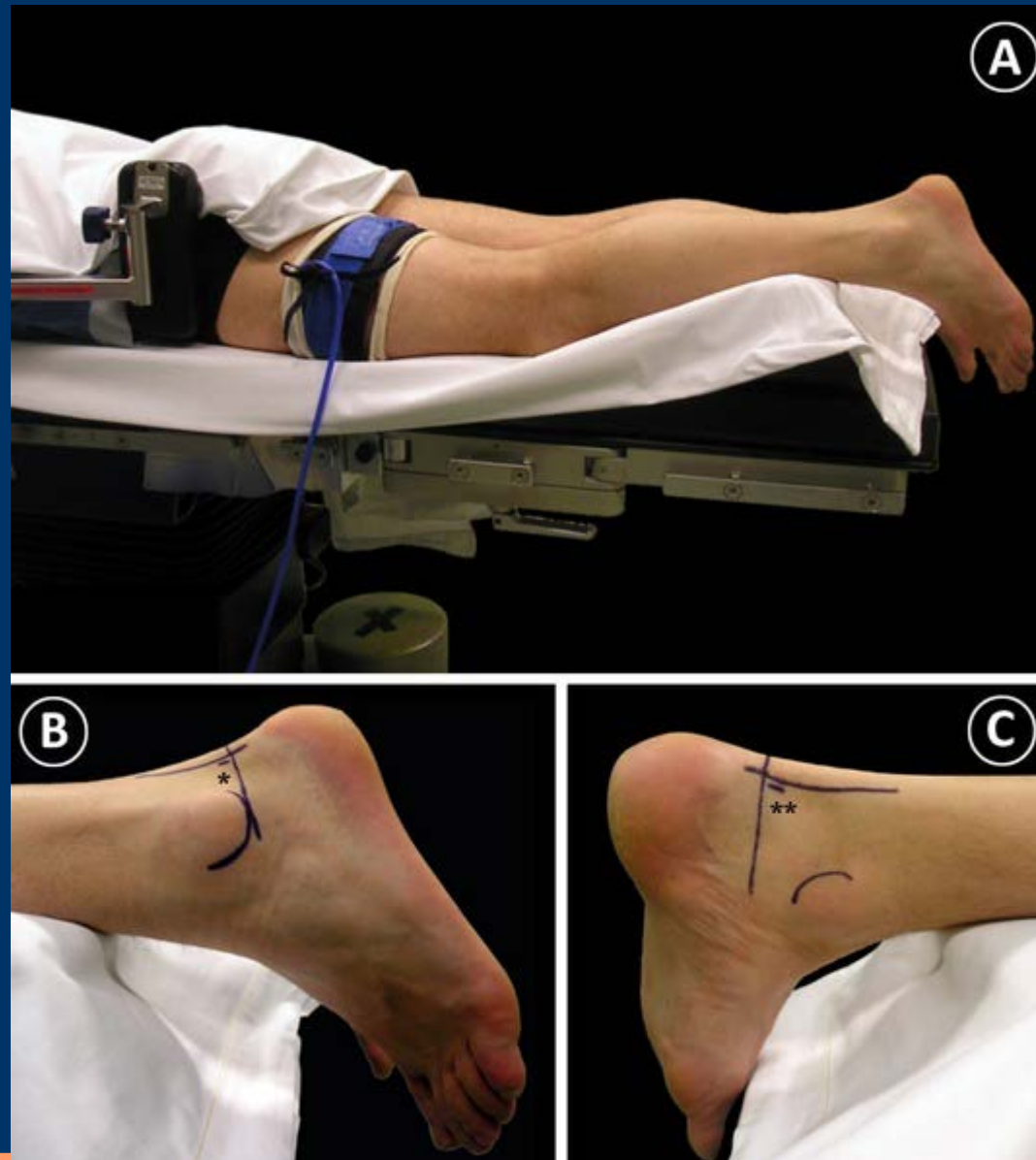


# Subtalare led

- Diagnose
  - Røntgen (kan være svære at se på)
  - CT scan
- Behandling
  - Lette tilfælde
  - Ellers Arthrodeese
    - Åben
    - Arthroskopisk
  - Ved tidligere calcaneus fractur – er dekompression ofte nødvendig.



# Arthroskopisk adgang



# Målet

- Er at give patienterne et smertefrit led
- Det koster bevægelse med arthrodese
- Påvirker naboleddene
  - Med øget risiko for arthrose til følge
- Derfor ville det optimale være at bevare bevægeligheden i leddene.
- Alloplastikker til TN og subtalært??

