A Kursus Fod - Ankel Kirurgi:

Forfod 1

Anna Kathrine Pramming
&
Jens Kurt Johansen

Fodankel sektionen, Køge

Hallux valgus

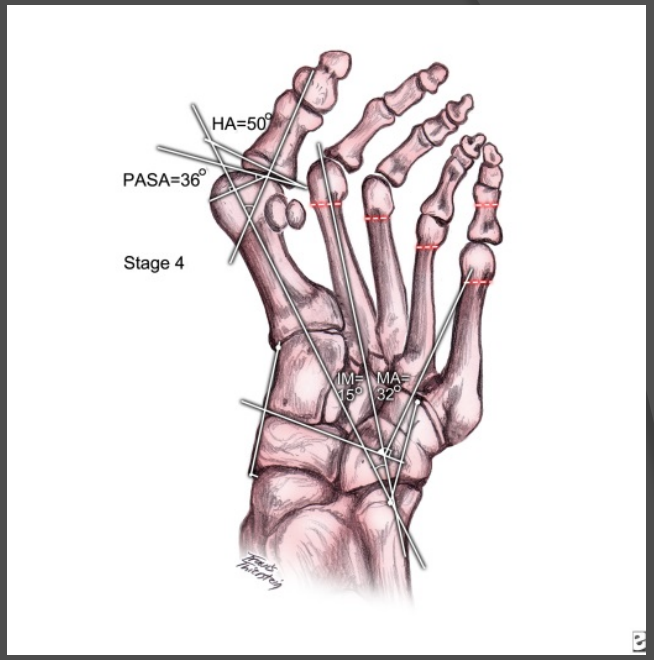

Case-baseret session

Okt 2014

Case 1 Jesper, 38 år

Tiltagende knystdannelse gennem en årrække. Dagligt generet, må hvile foden efter arbejdstid p.g.a. dunkende smerter i foden.

I øvrigt sund og rask, arbejder som smed.

Case 1 Jesper

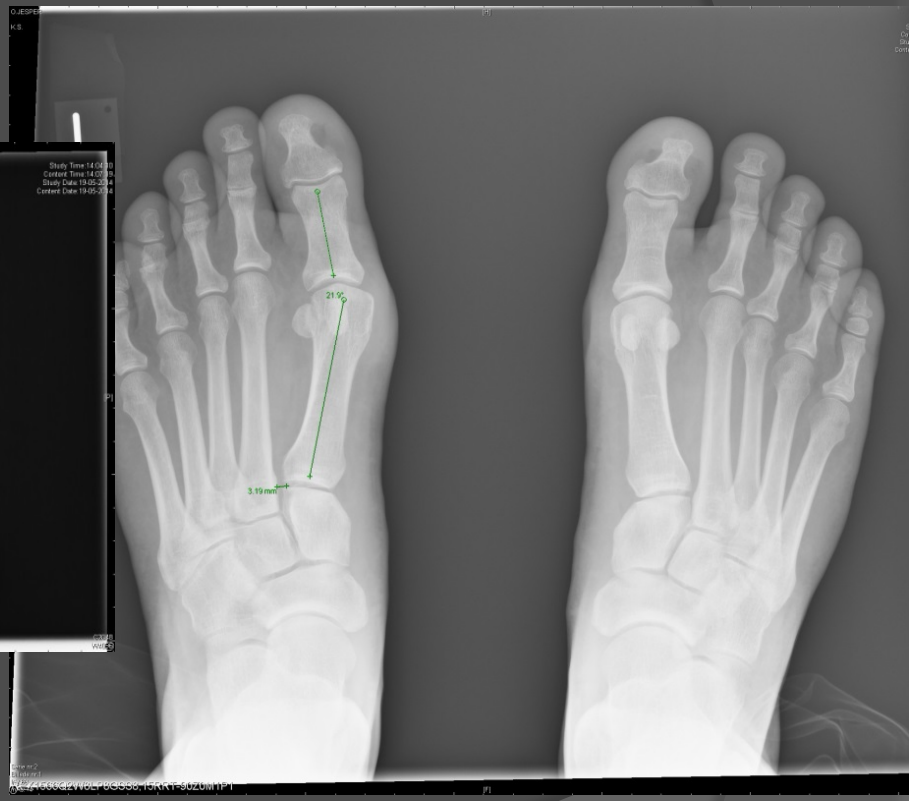

Case 1: FUS

Objektivt fødder:

Hø. fod står nydeligt alignet både for- og bagfod.

Ve. fod med udtalt forfodsvarus. Let til moderat hallux valgusstilling. Der er udtalt løshed i 1. TMT-led og stramning af gastrocnemius.

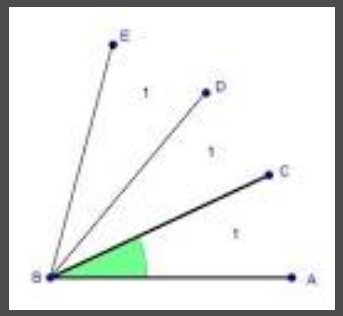

Vinkler på AP røntgen

- **IM vinkel**: Vinklen mellem skaftet af 1. og 2. metatars
- **HV Vinkel:** Hallux valgus vinkel
- Grad af **sesam displacering** (I, II, III)

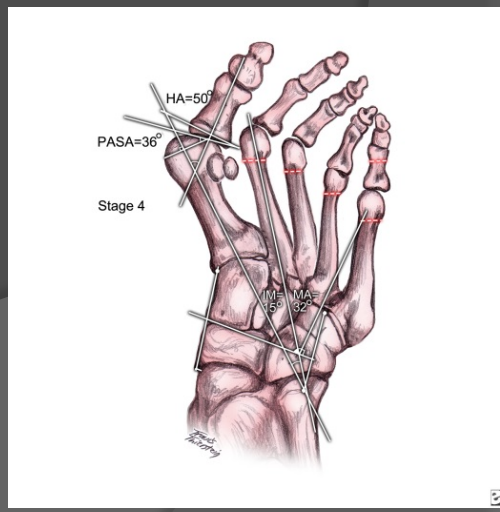

Case 1, Jesper

Case 1 Jesper

- Operation juni 2014:
- Lapidus (dese 1.TMT led + lat release)

Case 1 Jesper post-op kontrol

Case 1 post-op kontrol

Case 1 post-op kontrol

notat, ambulant kontrol:

Har ikke haft smerter siden 3 post-op dag.

Foden velafhævet, nydeligt oprettet.

Instrueres i genoptræningsøvelser, udstrækning af achillessenen, og korrekt afvikling på forfoden.

Hallux valgus
metatarsus primus varus

Epidemiologi

- Incidensen øges med alderen (Gould et al):
- 3% for 15-30 årige
- 9% for 31-60 årige
- 16% over 60 år
- Kvinder versus mænd ratio mellem 2:1 til 4:1.
- Genetisk predisposition, familiær ophobning

Ætiologi

- Biomekanisk instabilitet
- Gigt sygdom (RA, mfl)
- Brug af sko (op mod 33% af en population der bærer fodtøj , 1-2% hos barfodede)

- Mange anfører stadig ”improper shoewear”: ingen evidens!

(I.B. Shine)

Associerede fod abnormiteter

- Stram achillessene,
- Platfod,
- Forfodsvarus,
- Dorsalflekteret 1. stråle (metatarsus primus elevatus)
- Hypermobilitet af første stråle (1. TMT-led)
- Kort 1. metatars
- Manglende 2. tå

Biomekanisk instabilitet

- Manglende stabilitet i forfod ved afvikling/ afsæt
- Hypermobilitet i mellemfoden (midfoot dysfunction, forfods varus)
- Dysfunktion af 1. mtp led ved toe- off:

Normalt kræves min 65 graders samlet dorsal flexion, ellers opstår: "jamming" af MTP led –rotation-valgus afvikling – progredierende valgus deformitet. (Kardan-aksel)

(Hvis ikke der kompenseres nok - opstår hallux rigidus!)

Fra Medscape Author: Crista J Frank, DPM; Chief Editor: Jason H Calhoun, MD, FACS

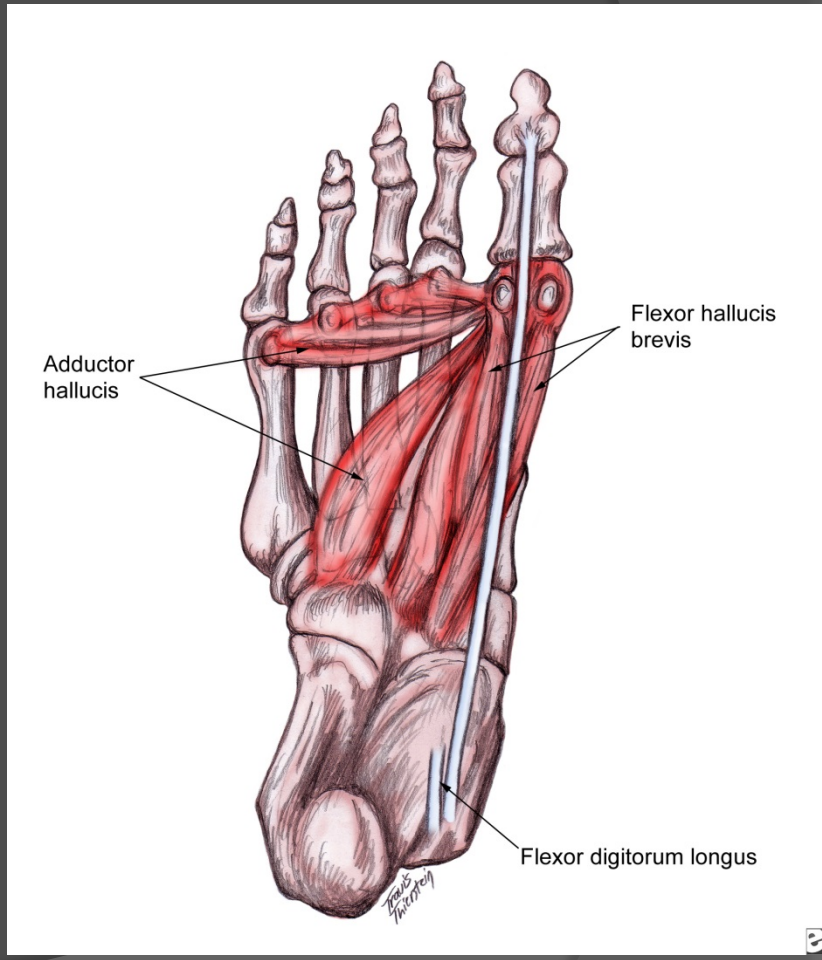
Adductor hallucis
Flexor hallucis brevis
Flexor digitorum longus

Overvejelser ved FUS

- Symptomer? Grad af smerter og / eller funktionsnedsættelse
- Kongruent mtp-led?
- Artrose?
- Juvenil hallux valgus? (DMAA/ PASA)
- Hallux valgus interphalangeale
- Hudforhold, fodpuls

Konservativ behandling

- Modificering af fodtøj
- Ortopædisk fodtøj
- Tapening, indlæg, metatarsal pad
- Nsaid
- Ispakke
- Ændring af aktivitetsniveau.

Valg af operationsteknik

IM<15 gr. HV<30 gr.	**IM>15 gr. eller HV>30gr. - hypermobil**	**hypermobil**
Chevron osteotomi **Akin osteotomi**	**Proksimal osteotomi** **Akin osteotomi**	**TMT-dese** **Akin osteotomi**

Chevron Osteotomi

Incision midtlinie

Markering af Centrum

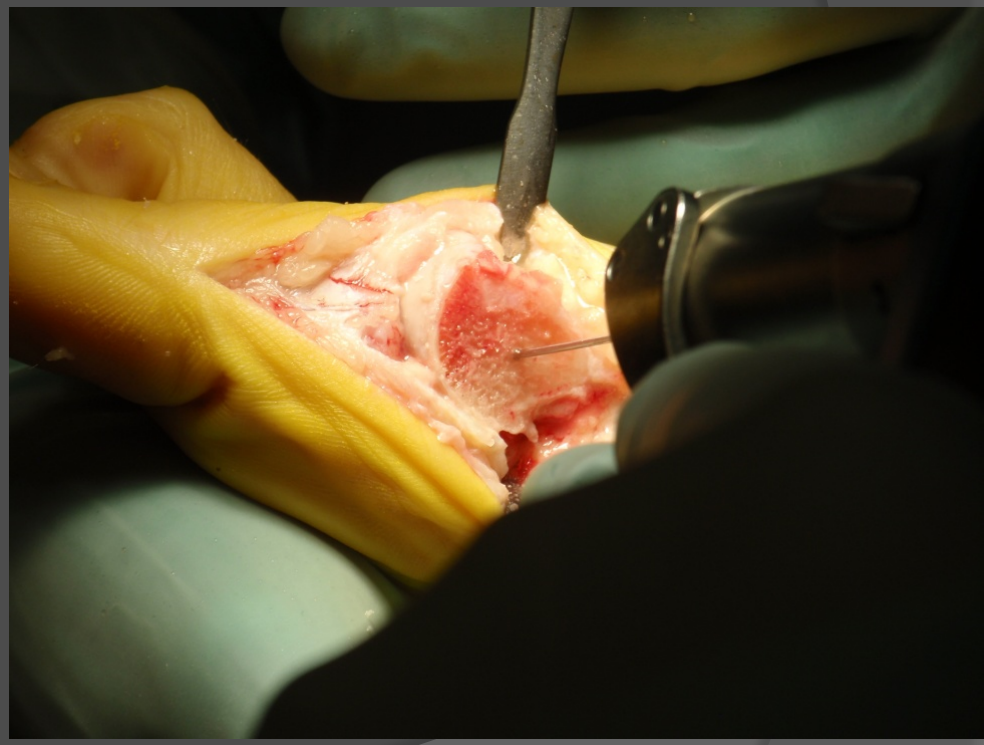

Chevron Osteotomi

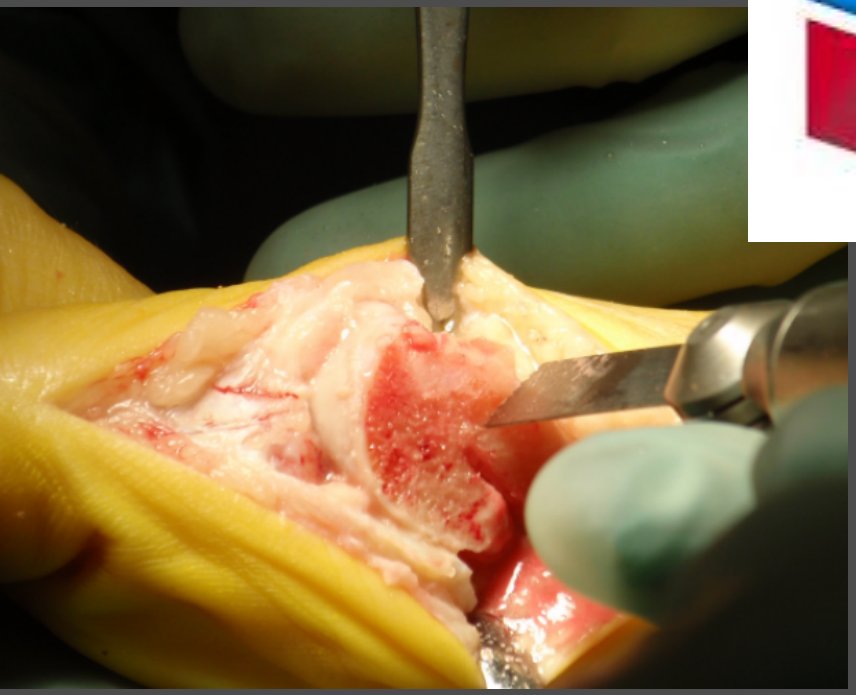

Chevron Osteotomi

Kompression

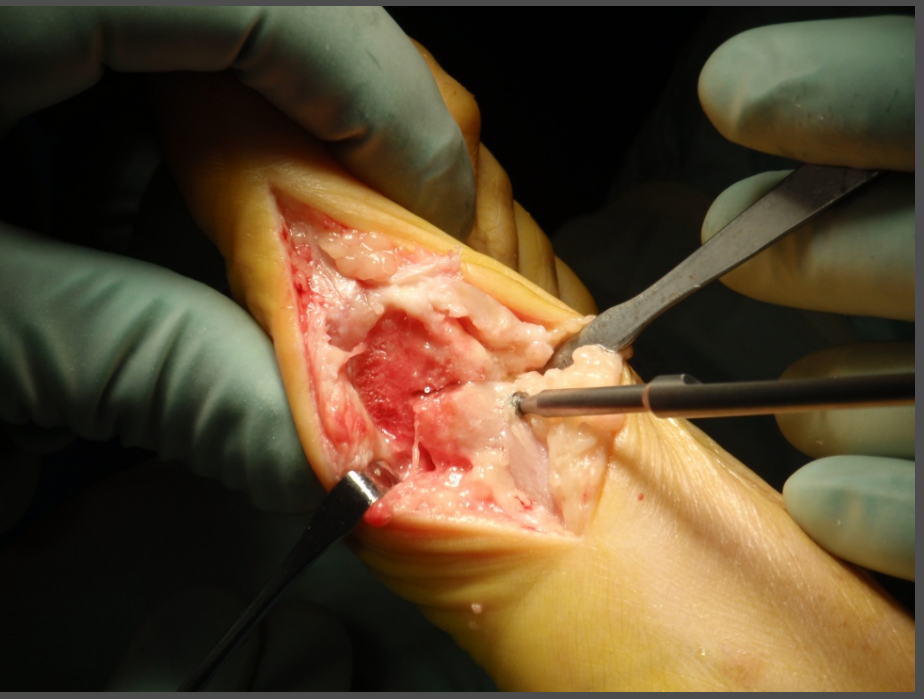

Efter afsavning af tagskæg

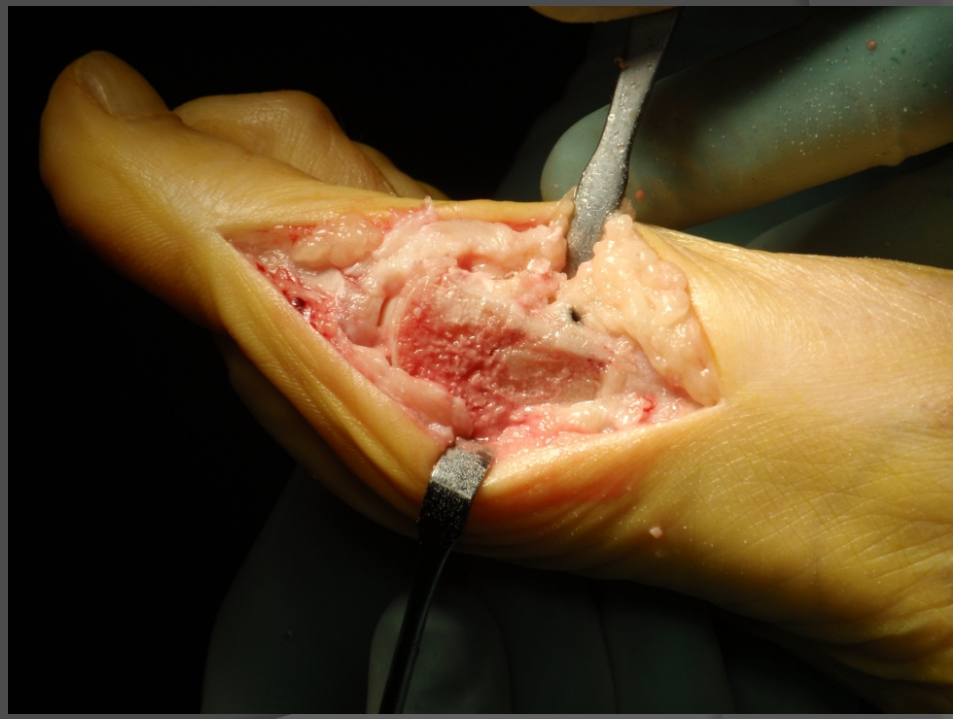

Luxation/rotation af kapsel m sesam komplex

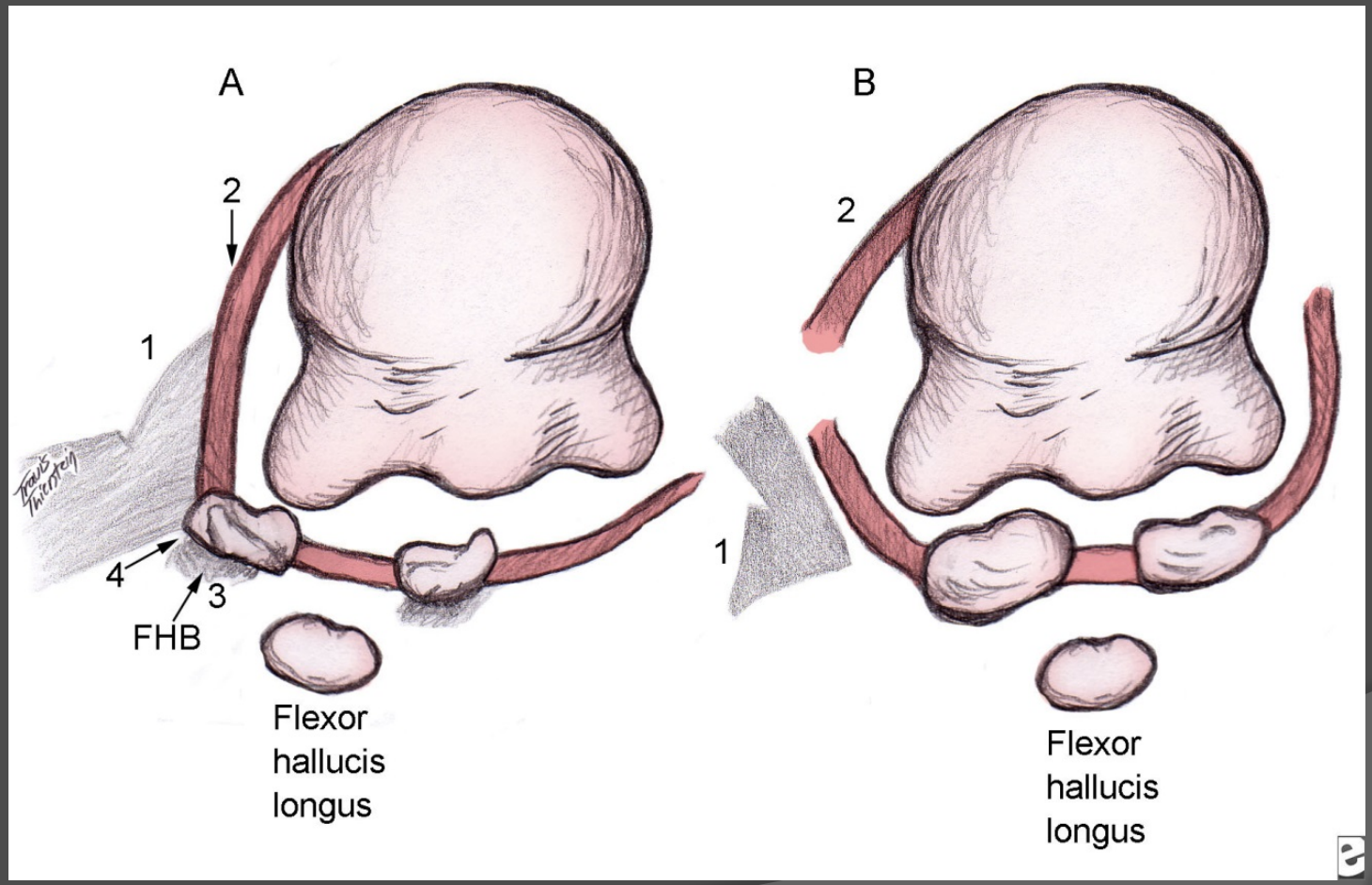

Lateral release

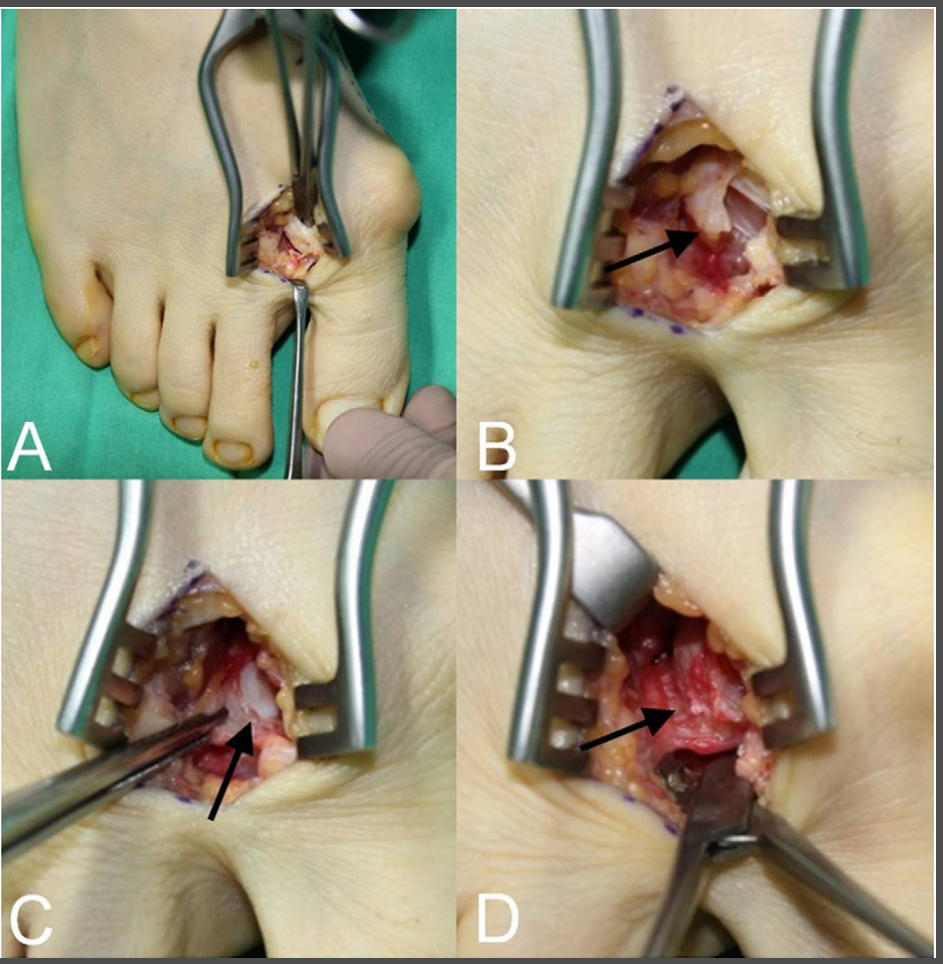

Anatomical structures to be released through the dorsal first web-space approach.
Fig. 2-A The adductor hallucis tendon is identified with use of a mosquito forceps.
Fig. 2-B The adductor hallucis tendon (arrow) has been released from its insertion at the base of proximal phalanx of the great toe.
Fig. 2-C After releasing the fibular sesamoid-metatarsal ligament, the fibular sesamoid (arrow) can be observed.
Fig. 2-D The transverse metatarsal ligament (arrow) has been identified and transected.

Comparison of Distal Soft-Tissue Procedures Combined with a Distal Chevron Osteotomy for´Moderate to Severe Hallux Valgus: First Web-Space Versus Transarticular Approach
Yu-Bok Park, MD, Keun-Bae Lee, MD, PhD, Sung-Kyu Kim, MD, Jong-Keun Seon, MD, PhD, and Jun-Young Lee, MD, PhD
J Bone Joint Surg Am. 2013;95:e158(1-8)

Transartikulær lateral release

Operationstyper

Chevron + AKIN

Proksimale osteomier Crescent / Open wedge

SCARF osteotomi

Lapidus

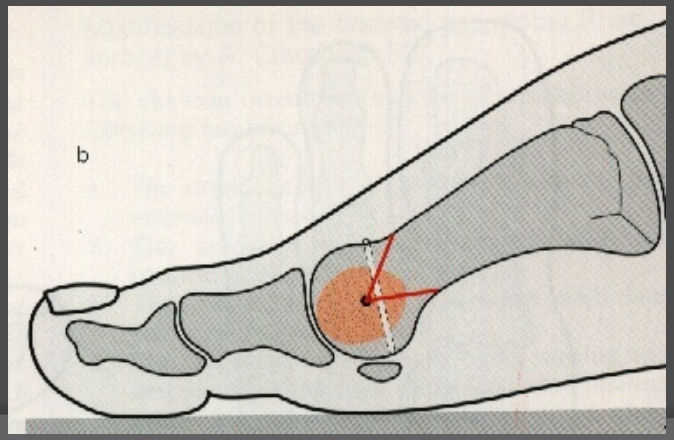

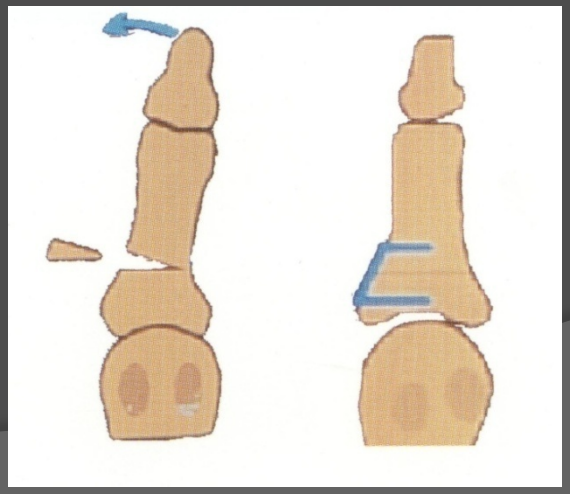

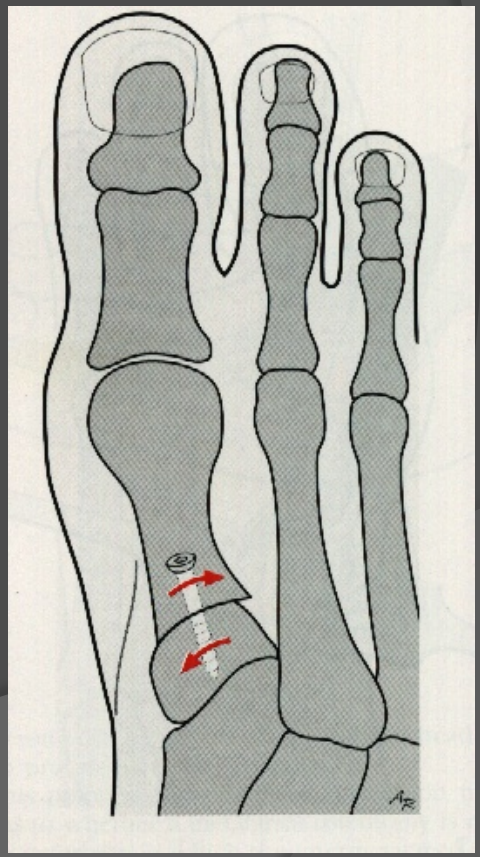

Prox osteotomi

- Open wedge eller crecentic teknik giver minimal forkortning af 1. metatars
- Korrektion foregår distalt for CORA
- Korrektion i et plan
- Dmaa / ledfladevinkel ændres (ved stor korrektion)
- Tab af korrektion

Lapidus

- Mere power
- Korrektion i alle 3 plan
- Historisk set problemer med knogleheling (2- 25 % non union)

Case 2 Annette 65 år

Gennem flere år tiltagende skæv storetå og udvikling af hammertå på 2. tå bilat.

På ve. fod, er der indimellem sårdannelse over 2. tås PIP led.

Case 2

J.ANNETTE
K.S.
[F]
Study Time:11:29:30
Content Time:11:33:29
Study Date:07-09-2011
Content Date:07-09-2011
R
[L]
[R]
15.7
16.1
[F]

Case 2

Der beskrives IM- vinkel 12-15

HV- vinkel 30 grader.

Enig?

Case 2

Operation ve fod januar 2012:
Chevron, akin, flexorsene transposition på 2.tå.

<u>6 ugers kontrol:</u>
nogen recidiv af knyst og hallux valgus.
Pt dog tilfreds med resultatet.

Case 2 postop billeder ve fod

Hø fod operation januar 2013
(samme patient)

Lapidus, lateral release
+ pip dese 2. tå

Operationsteknik Lapidus

fixation med plantar skinne

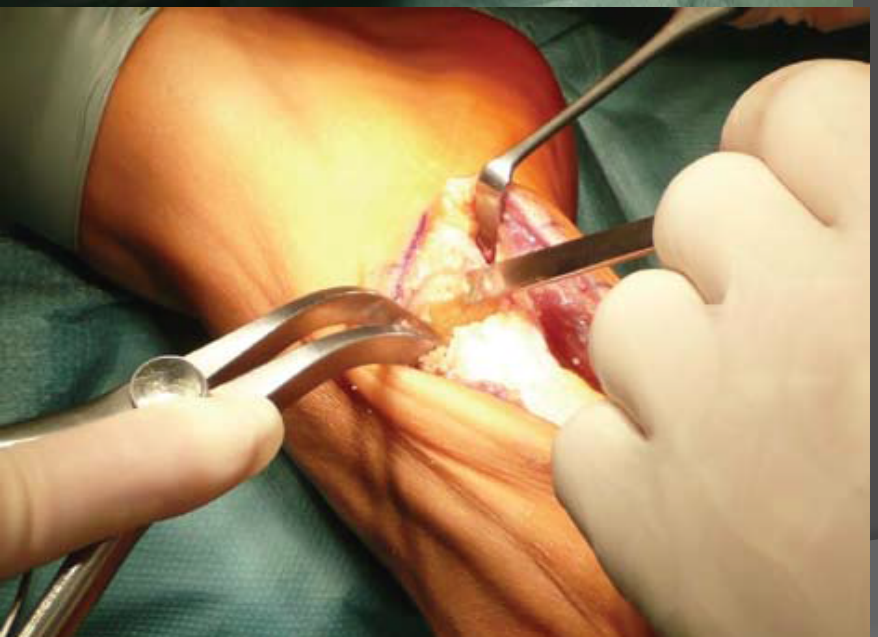

Op teknik lapidus

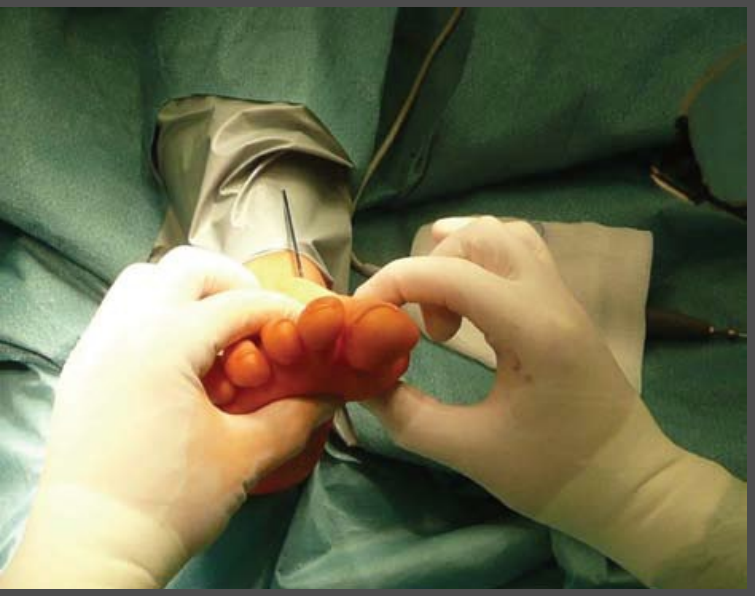

Triplane deformity

If we can accept that HAV deformity is triplane, it follows that each of these planes should be addressed in the corrective operation.

Nearly all head, shaft, and basilar procedures provide measurable correction only in the transverse plane.

We believe that the frontal plane component is a key

component of first MTPJ misalignment in HAV deformity and must be addressed during correction to provide anatomic alignment of the first MTPJ.

P. Dayton et al. / The Journal of Foot & Ankle Surgery 52 (2013) 348–354

Rotation af 1. metatars

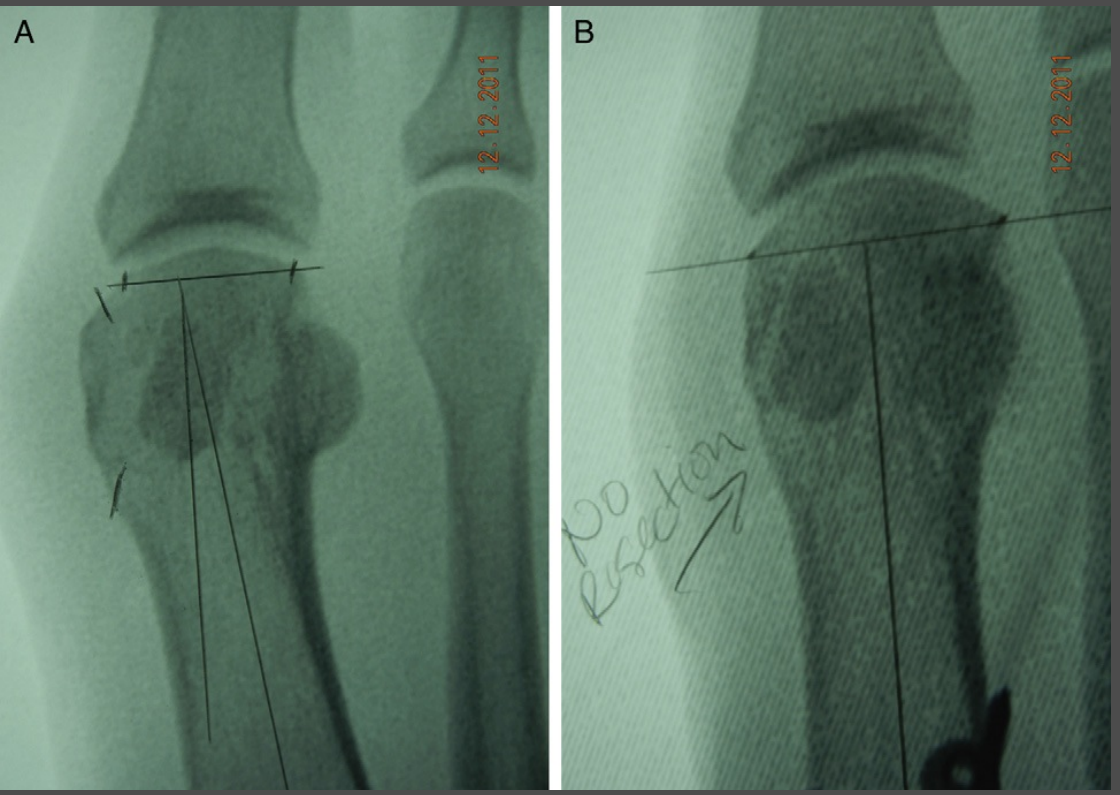

A: Fejlrotation B: Deroteret (uden knogleresection)

Hallux rigidus

Valg af operationstype

Cheilectomi: Ved generende dorsal knystdannelse.

- **Moberg:** Supplement til cheilectomi

- **MTP artrodese:** Ved symptomer fra centrale/ plantare del af leddet
-

Keller artroplastik: Hvor større kirurgi er kontraindiceret. Ældre pt med nedsat aktivitetsniveau!

Cheilectomi

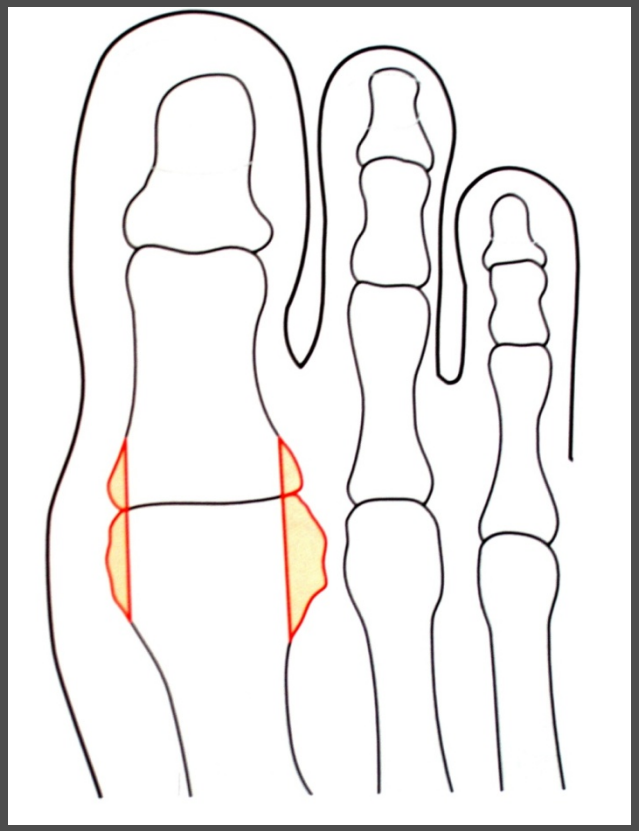

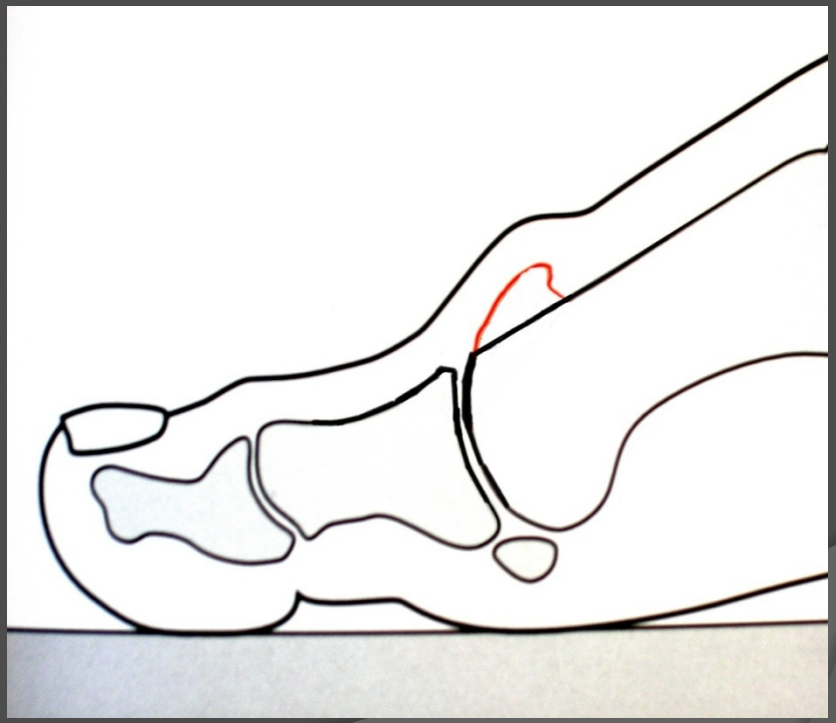

Indikation for cheilectomi

- Gener fra fodtøj på grund af dorsal knystdannelse.
- Indskrænket bevægelighed og/eller smerter ved max. dorsalflexion og plantarflexion (impingement).
- Massiv artrose
- Brusk degeneration plantart i leddet (>50% af ledbrusk involveret).
- Smerte ved kompression af leddet i længderetningen under plantarflexion.
- Tidligere cheilectomi

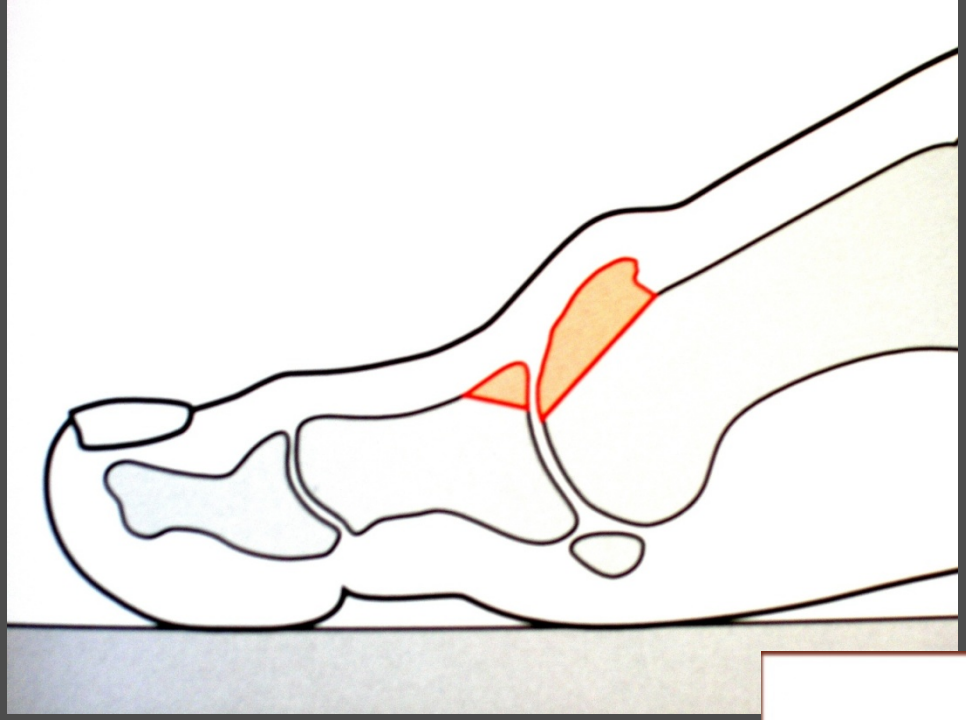

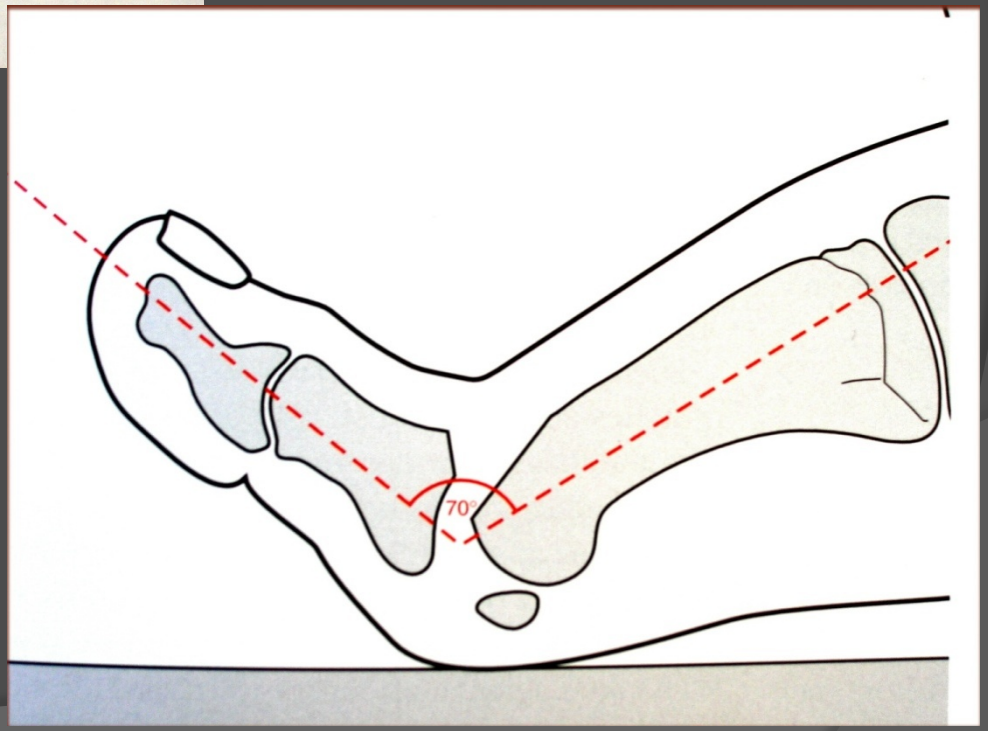
70°

Indikation for MTP- 1 dese

- Svær artrose hvor mere end 50% af brusken på caput af 1. metatars er væk.
- Tidligere mislykket cheilectomi
- Svær hallux valgus
- RA med forfodsdeformitet.

Reamer

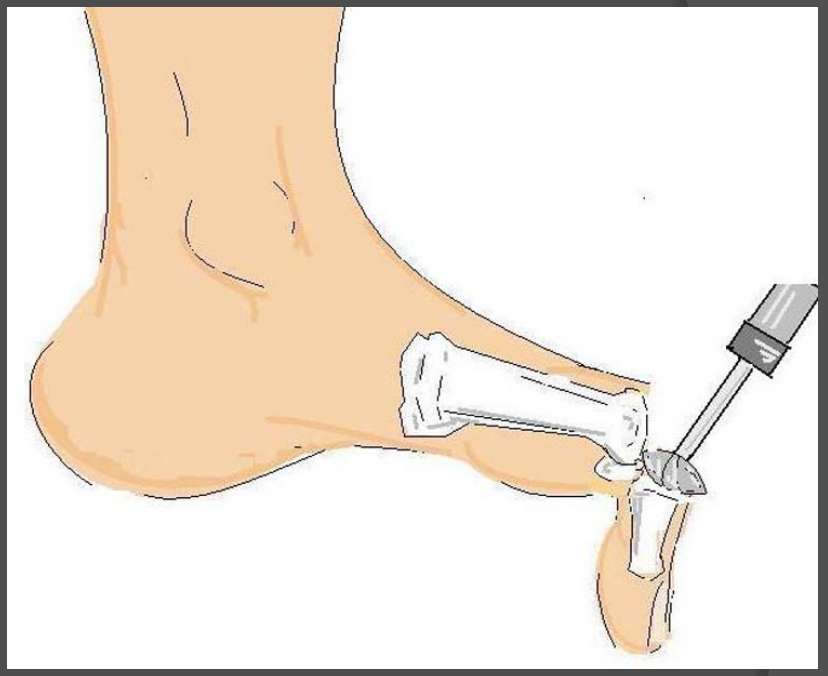

R

R

R

Kellers operation

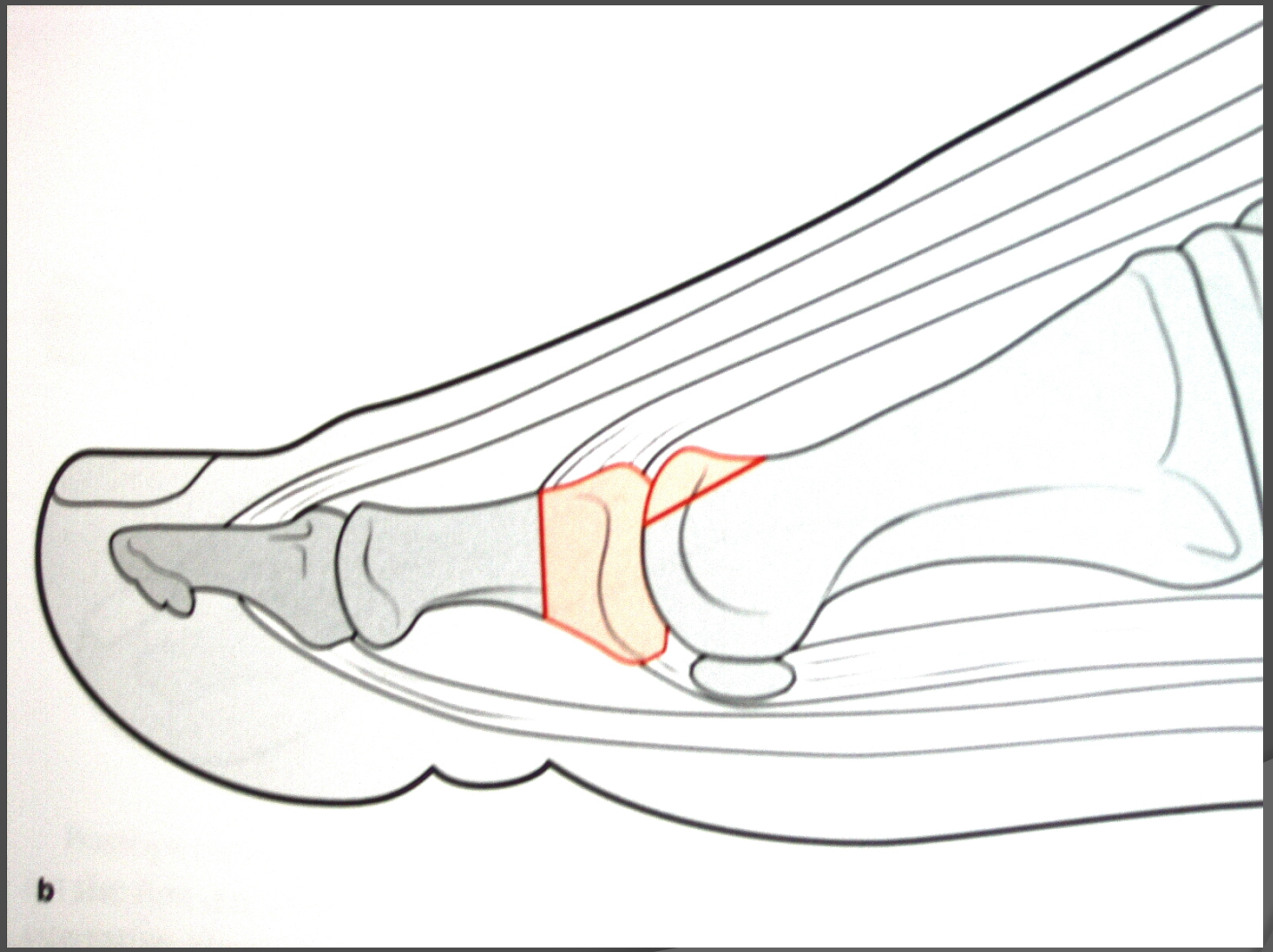

Take home message

- Kirurgisk behandling kun ved smerter.
- Korrektion af både knogler og bløddele (sesamkomplex) ved hallux valgus.
- Der stiles mod 70-80° dorsalflexion i 1.mtp-led peroperativt.
- Undgå (så vidt muligt) forkortning.