

Distale Humerusfrakturer – Korte Kliniske retningslinjer

Epidemiologi

Distal humerus fraktur hos voksne er en hyppig og kompleks fraktur, der ofte involverer ledfladen i albueledet. Den udgør ca. 4% af alle frakturer og 30% af albue frakturer. Frakturen ses med overhyppighed blandt yngre mænd hvor den skyldes højenergi traumer og hos ældre kvinder, hvor der ofte er tale om en lavenergi osteoporose fraktur. Den hyppigste årsag er aksial belastning ved et simpelt fald.

Objektiv undersøgelse

Klassisk ses en deformeret og hævet albue, hvor der er nedsat/manglende funktion. Frakturen er ikke sjældent åben. De objektive tegn er de klassiske fraktur tegn, med direkte og indirekte ømhed. Komplet neurovaskulær undersøgelse er særdeles vigtig, da frakturen tidvist er ledsaget af kar og nerveskade.

Røntgen

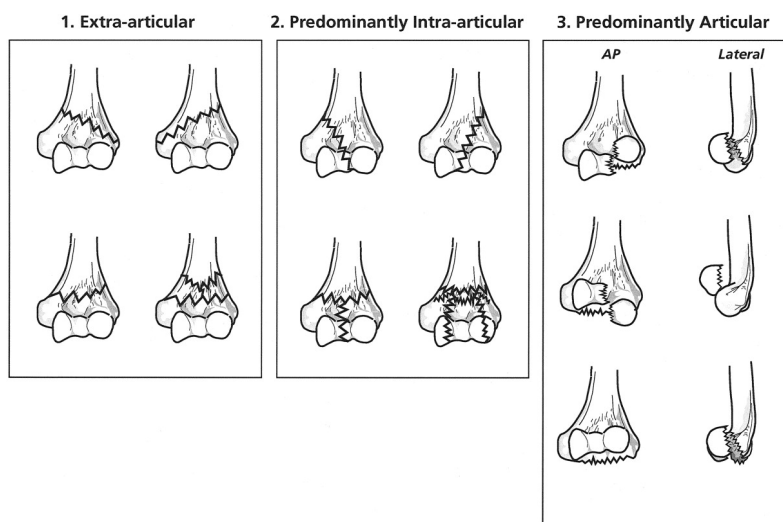
Røntgen undersøgelse i 2 plan foretages i alle tilfælde.

Ved ledflade påvirkning og hvor man ikke kan vurdere frakturen i tilstrækkeligt omfang er CT skanning evt. med 3D rekonstruktion et væsentligt bidrag til den indledende vurdering, klassifikation og valg af operationsteknik.

Klassifikation

Der er forskellige klassifikations systemer, dels det klassiske AO system med ganske mange fraktur subgrupper. Sheffield's klassifikationsystemet af distale humerusfrakturer er beskrevet som væsentligt mere klinisk anvendeligt. I dette system tilsiger fraktur inddelingen umiddelbart hvilken operation der kan foretages. Her taler man om tre grupper, dels en ekstraartikulær fraktur = type I, en overvejende intraartikulær fraktur = type II og de artikulære frakturer = type III. Sheffield's klassifikationssystem kan sammenlignes med AO på følgende måde:

Sheffield type I =AO type A, Sheffield type II =AO type C og Sheffield type III =AO type B.



Sheffield's klassifikation. Type I - III. AO klassifikation . Type A - C - B.

Udarbejdet juni 2012 af:

Janne Ovesen¹, Bo Sanderhoff Olsen², Michael Brix³

¹Ortopædkirurgisk afdeling, Aarhus Universitets Hospital. ²Ortopædkirurgisk afdeling, Herlev Universitets Hospital. ³Ortopædkirurgisk afdeling, Odense Universitets Hospital.

Distale Humerusfrakturer – Korte Kliniske retningslinjer

Behandling

Hovedparten af disse frakturer kræver operativ behandling, men konservativ behandling kan vælges i visse tilfælde.

Konservativ behandling:

Patienter med svær medicinsk morbiditet eller svær demens. Slynge behandling med tidlig bevægeøvelser tilbydes patienter, som ikke er kandidater til kirurgi med demens og dårlige hudforhold, som umuliggør brug af gips eller anden bandage. Erfaringsmæssigt medfører en ustabil pseudoartrose hos nogle patienter ustabilitet og betydelige smerter, der medfører sekundært behandlingstilbud, hos andre patienter er der kun minimale gener, hvorfor man undgår operation af disse.

Ikke displacerede distale humerus frakturer hos ældre patienter, som ikke er kandidater til kirurgi kan behandles med immobiliserende bandage. Nogle af disse frakturer, men ikke alle, vil hele i løbet af 6-8 ugers bandagering. Forventet resultat er en stiv albue, som i regel er mere funktionel end en ustabil ikke helet fraktur.

Operativ behandling:

Indikationer: Dislocerede frakturer

Åbne frakturer

Der er tale om komplekse frakturer, som regionalt/lokalt bør behandles af den mest kompetente kirurg eller afdeling og derfor ikke er vagtarbejde.

Adgange:

Ofte foretrækkes en lige bagre adgang. Frilægning in situ og beskyttelse af N. Ulnaris er væsentlig. Anteposition af N. Ulnaris bør kun foretages i særlige tilfælde, da det er vist at øge risikoen for nervepåvirkning.

Indgrebet kan foretages med eller uden olecranon osteostomi. Studier har vist bedre resultater når olecranonosteotomi undlades¹⁶, men olecranonosteotomi bedre oversigten over distale humerus ledflade. Hvis olecranonosteotomi udelades gøres enten tricepssplit eller paratracepital adgang med bevarelse af tricepssenens centrale del.

Åben reponering og intern fixation:

Målet for operativ behandling af disse frakturer er anatomisk rekonstruktion af ledflader vha stabil osteosyntese (2 skinner), således at tidlig bevægelse kan tillades. Denne operations teknik anvendes hovedsageligt ved Sheffield type I og II frakturer samt hos yngre Sheffield type III frakturer.

Osteosyntesemateriale: Den optimale placering af de 2 skinner er meget omdiskuteret; 1. Mediale og laterale skinner placeret i 90⁰-90⁰ konfiguration eller 2. Parallelle prækontureret skinner. Der er ikke i litteraturen fundet signifikant forskel imellem de to placeringer af skinner, men færre non-union i gruppen med parallelle skinner.²³

Resultater: De fleste studier rapporterer 70-80% gode til excellente resultater efter åben reponering og osteosyntese. Kompliktionsraten er høj, varierende fra 10% til 30% i litteraturen.

K-tråds osteosyntese på voksne er ikke sufficient behandling.

Udarbejdet juni 2012 af:

Janne Ovesen¹, Bo Sanderhoff Olsen², Michael Brix³

¹Ortopædkirurgisk afdeling, Aarhus Universitets Hospital. ²Ortopædkirurgisk afdeling, Herlev Universitets Hospital. ³Ortopædkirurgisk afdeling, Odense Universitets Hospital.

Distale Humerusfrakturer – Korte Kliniske retningslinjer

Efterbehandling: Gipsbandage i 4 til 6 uger. Hvis osteosyntesen stabil opstart med ubelastede bevægeøvelser efter 14 dage ved fysioterapeut og gipsbandagen på mellem træningspassene.

Komplikationer: Infektioner, ledstivhed, hardware smerter, non-union, mal-union, post-traumatisk arthrit og ulnar neuropati. Ledstivhed 1 år efter traumet bør henvises til specialiseret afdeling mhp. eventuel kirurgisk release.

Total Albue alloplastik:

Indikationer: Komminut distal humerus fraktur hos ældre osteoporotiske patienter (>75 år) særligt af Sheffield type III. Frakturer hos ældre patienter med rheumatoid artrit eller forudbestående artrose.

Resultater: Flere studier har vist bedre resultater hos ældre patienter behandlet med total albuealloplastik sammenlignet med ORIF.¹⁷

Komplikationer: Helingsproblemer af bløddele, ulnar neuropati, intraoperative frakturer, infektion og proteseløsning.

Albue hemialloplastik:

Et relativt nyt behandlingstilbud til disse frakturer er den anatomiske distale humerus hemialloplastik.

Indikationer: Hemialloplastik kontra total alloplastik er endnu ikke helt fastlagt, men et godt tilbud til yngre patienter med komminutte frakturer uden mulighed for rekonstruktion af ledfladen.

Udfordringen ved denne type protese er at opnå stabilitet i albuen ved omhyggelig genskabelse af collaterale ligamenter og epikondyler.

Resultater: 90% gode til excellent resultater, men præliminære resultater med små kohorter og udelukkende korttids follow-up.

Komplikationer: Instabilitet, infektion, ulnar neuropati og heterotopisk ossifikation.

Reference:

1. Adolphsson L, Hammer R. Elbow hemiarthroplasty for acute reconstruction of intraarticular distal humerus fractures: a preliminary report involving 4 patients. *Acta Orthop* 77:785-7, 2006.
2. Arnander MW, Reeves A, MacLeod IA, Pinto TM, Khaleel A. A biomechanical comparison of plate configuration in distal humerus fractures. *J Orthop Trauma* 22:332-336, 2008.
3. Burkhart KJ, Nijs S, Mattyasovszky SG, Wouters R, Gruszka D, Nowak TE, Rommens PM, Müller LP. Distal humerus hemiarthroplasty of the elbow for comminuted distal humeral fractures in the elderly patient. *J Trauma* 71(3):635-42, 2011.

Udarbejdet juni 2012 af:

Janne Ovesen¹, Bo Sanderhoff Olsen², Michael Brix³

¹Ortopædkirurgisk afdeling, Aarhus Universitets Hospital. ²Ortopædkirurgisk afdeling, Herlev Universitets Hospital. ³Ortopædkirurgisk afdeling, Odense Universitets Hospital.

Distale Humerusfrakturer – Korte Kliniske retningslinjer

4. Davies MB & Stanley D. A clinically applicable fracture classification for distal humeral fractures. *J Shoulder Elbow Surg.* 2006; 15: 602-8.
5. Doornberg JN, van Duijn PJ, Linzel D, et al. Surgical treatment of intra-articular fractures of the distal part of the humerus. Functional outcome after twelve to thirty years. *J Bone Joint Surg* 89A:1524-32, 2007.
6. Frankle MA, Herscovici D Jr, DiPasquale TG, Vasey MB, Sanders RW. A comparison of open reduction and internal fixation and primary total elbow arthroplasty in the treatment of intraarticular distal humerus fractures in women older than age 65. *J Orthop Trauma* 17:473-80, 2003.
7. Galano GJ, Ahmad CS, Levine WN. Current treatment strategies for bicolunar distal humerus fractures. *J Am Acad Ortho Surg* 18:20-30, 2010.
8. Gambirasio R, Riand N, Stern R, Hoffmeyer P. Total elbow replacement for complex fractures of the distal humerus: An option for the elderly patient. *J Bone Joint Surg* 83B:974-978, 2001.
9. Garcia JA, Mykula R, Stanley D. Complex fractures of the distal humerus in the elderly: The role of total elbow replacement as primary treatment. *J Bone Joint Surg* 84B:812-816, 2002.
10. Gofton WT, Macdermid JC, Patterson SD, Faber KJ, King GJ. Functional outcome of AO type C distal humeral fractures. *J Hand Surg* 28A:294-308, 2003.
11. Huang TL, Chiu FY, Chuang TY, Chen TH. The results of open reduction and internal fixation in elderly patients with severe fractures of the distal humerus: a critical analysis of the results. *J Trauma* 58:62-9, 2005.
12. Kamineni S, Morrey BF. Distal humeral fractures treated with noncustom total elbow replacement. *J Bone Joint Surg* 86A:940-7, 2004.
13. King GJW. Treatment Options for Distal Humeral Fractures. *Orthopaedia - Collaborative Orthopaedic Knowledgebase*. Created Jun 07, 2011
14. Korner J, Diederichs G, Arzdorf M, et al. A biomechanical evaluation of methods of distal humerus fracture fixation using locking compression plates versus conventional reconstruction plates. *J Orthop Trauma* 18:286-93, 2004.
15. Korner J, Lill H, Muller LP, et al. Distal humerus fractures in elderly patients: results after open reduction and internal fixation. *Osteoporos Int* 16 Suppl 2:S73-S79, 2005.
16. McKee MD, Kim J, Kebaish K, et al. Functional outcome after open supracondylar fractures of the humerus. The effect of the surgical approach. *J Bone Joint Surg. (Br)*. 2000;82:646-51.
17. McKee MD, Veillette CJ, Hall JA, et al. A multicenter, prospective, randomized, controlled trial of open reduction-- internal fixation versus total elbow arthroplasty for displaced intra-articular distal humeral fractures in elderly patients. *J Shoulder Elbow Surg* 18:3-12, 2009
18. Morrey BF & Sanchez-Sotello J. *The elbow and its disorders*. Saunders, Elsevier. 2009.
19. Muller LP, Kamineni S, Rommens PM, Morrey BF. Primary total elbow replacement for fractures of the distal humerus. *Oper Orthop Traumatol* 17:119-42, 2005.
20. Parsons M, O'Brien RJ, Hughes JS. Elbow hemiarthroplasty of acute and salvage reconstruction of intra-articular distal humerus fractures. *Techniques in Shoulder and Elbow Surgery* 6:87-97, 2005.
21. Sanchez-Sotelo J, Torchia ME, O'Driscoll SW. Complex distal humeral fractures: internal fixation with a principle-based parallel-plate technique. *J. Bone Joint Surg.* 89A:961-969, 2007.
22. Schemitsch EH; Tencer AF; Henley MB. Biomechanical evaluation of methods of internal fixation of the distal humerus. *J Orthop Trauma*.8:468-75, 1994.
23. Shin SJ; Sohn HS; Do NH. A clinical comparison of two different double plating methods for intraarticular distal humerus fractures. *J Shoulder Elbow Surg.*19:2-9, 2010.
24. Srinivasan K, Agarwal M, Matthews SJ, Giannoudis PV. Fractures of the distal humerus in the elderly: is internal fixation the treatment of choice? *Clin Orthop Relat Res* 434:222-30, 2005.
25. Stanley D & Trail I. *Operative elbow surgery*. Churchill Livingstone, Elsevier 2012.
26. Wilkinson JM & Stanley D. Posterior surgical approaches to the elbow: a comparative anatomic study. *J Shoulder Elbow Surg.* 2001:380-2

Udarbejdet juni 2012 af:

Janne Ovesen¹, Bo Sanderhoff Olsen², Michael Brix³

¹Ortopædkirurgisk afdeling, Aarhus Universitets Hospital. ²Ortopædkirurgisk afdeling, Herlev Universitets Hospital. ³Ortopædkirurgisk afdeling, Odense Universitets Hospital.